

山口獣医学雑誌

第 25 号

1 9 9 8 年 12 月

山口県獣医学会

THE YAMAGUCHI JOURNAL OF VETERINARY MEDICINE

No. 25

December 1 9 9 8

THE
YAMAGUCHI PREFECTURAL ASSOCIATION
OF
VETERINARY MEDICINE

山 口 県 獣 医 学 会

編 集 委 員 会

阿部 敬一 鹿江 雅光 田形 弘
牧田 登之 山縣 宏*

(ABC順：*編集委員長)

寄 稿 者 へ

山口獣医学雑誌は、山口県獣医学会の機関誌として、毎年1回発刊される。雑誌は、獣医学、人医学、生物学、公衆衛生学およびこれらの関連領域のすべての問題について、原著、総説、短報、記録および資料、等々を登載する。

原稿は、正確に書かれた日本文、英文、独文のいずれでも受理するが、この場合、英文と独文の原稿は、簡潔に要約した日本文抄録を添付すること。

原稿は、郵便番号 754-0002 山口県吉敷郡小郡町下郷東蔵敷3-1080-3, 山口県獣医師会館内, 山口県獣医学会事務局あてに送付すること。

THE YAMAGUCHI PREFECTURAL ASSOCIATION OF VETERINARY MEDICINE

EDITORIAL COMMITTEE

Keiichi ABE Masamitsu KANOE Hiroshi TAGATA
Takashi MAKITA Hiroshi YAMAGATA*

(in alphabetical order : *Editor in chief)

NOTICE TO AUTHORS

The Yamaguchi Journal of Veterinary Medicine is an official publication of the Yamaguchi Prefectural Association of Veterinary Medicine.

The Journal is published annually. The Journal publishes original articles, reviews, notes, reports and materials, dealing with all aspects of veterinary medicine, human medicine, biology, public health and related fields.

Manuscripts written in correct Japanese, English or German are accepted ; those in English or German should be accompanied by Japanese summaries.

Manuscripts should be sent to the Editorial Office, *The Yamaguchi Journal of Veterinary Medicine*, The Yamaguchi Prefectural Association of Veterinary Medicine, 3 - 1080 - 3, Higashikurashiki, Shimogo, Ogori Town, Yoshiki County, Yamaguchi Prefecture, 754 - 0002 Japan.

山口獣医学雑誌 第25号 1998年

The Yamaguchi Journal of Veterinary Medicine No.25 December 1998

目 次

総 説

猫ひっかき病

勝部泰次・丸山総一…………… 1～24

原 著

豚の局所解剖 VII. 単蹄豚前肢の筋

網野志明・谷口只敏・遠藤健治・Oka-Obara, H. A.・牧田登之 ……25～40

カピバラ (Capybara) の内臓の解剖学記録

牧田登之・加国雅和・新宅隆雄・今田武志・木曾康郎・熊倉 明

Neide Mariko TANAKA, Marucilio FELIX, Rogério Machado

COELHO, 遠藤秀紀 ……41～52

資 料

アラビア (イスラム) 家庭薬クロタネソウ種子と油の再評価

Soliman, S. I., 加国雅和・木曾康郎・牧田登之 ……53～58

山口における女体解剖事始めと獣医解剖学

白水完児・牧田登之……………59～66

附 録

投稿規定……………67

山口県獣医師会学会規則……………68

山口獣医学雑誌編集内規……………68

会関係事業・刊行物 …… (奥付登載ページ)

English contents are available in a reverse cover of this issue.

総 説

猫ひっかき病

勝部泰次*・丸山総一*

[受付：1998年10月30日]

REVIEW

CAT SCRATCH DISEASE

Yasuji KATSUBE and Soichi MARUYAMA

*Laboratory of Veterinary Public Health, Department of Veterinary Medicine
College of Bioresource Sciences Nihon University.*

[Received for publication : October 30, 1998]

Cat scratch disease (CSD) is one of emerging zoonotic diseases given much attention from a view point of public health in the world. The disease occurs in humans wounded by cats. Since CSD was reported first in 1950 by Debré, French pediatrician, various microorganisms have been suggested to be causal agents of CSD. However, the agent has remained obscure for many years, though CSD is suspected to be an infectious disease. In the early 1990s, it was demonstrated that CSD was a bacterial disease caused by *Bartonella henselae*, fastidious Gram-negative organisms. Recently, another species of *Bartonella*, *B. clarridgeiae*, was also shown to be a cause of CSD in less frequency. Cats are infected asymptotically with *B. henselae* frequently and *B. clarridgeiae* less frequently. *Afipia felis*, which was formerly thought to be the causal agent, was suggested again as a minor cause of the disease in humans. Until now, however, no cats have been found to be infected with *A. felis*.

Major clinical manifestation in humans is lymphadenopathy (typical or classical CSD). Some atypical forms, such as Parinaud's oculo-glandular syndrome, encephalopathy, bacillary angiomatosis, bacillary peliosis hepatis, bacillary peliosis splenitis, persistent relapsing bacteremia, and endocarditis, were also reported. Antibody prevalence in the patients diagnosed clinically as CSD was quite high, while that in healthy persons was low. The naturally or experimentally infected cats showed no symptoms, but developed persistent bacteremia and produced antibody. Serological prevalence of the naturally infected cats varied from 10~100%, and the recovery rate of *B. henselae* from the animals varied from 3~89%. The infection rate among Japanese cats was rather low. Cat fleas, *Ctenocephalides felis*, serve as a vector in the transmission of *B. henselae* among cats, and probably from cats to humans. Antibiotic

* 日本大学生物資源科学部獣医公衆衛生学研究室

therapy with erythromycin, doxycyclin, rifampicin and/or gentamicin, is effective for atypical CSD, but not for typical CSD, lymphadenopathy.

わが国においては、抗菌性物質による治療法の開発、一般的な衛生状態の改善などにより、感染症は過去の問題として扱われ、忘れ去られかけた存在であった。最近に至り、感染症の重要性は、新興感染症emerging infectious diseases (出血熱など)あるいは再興感染症reemerging infectious diseases (サルモネラ症など)の発生により再認識されるようになった。しかも、これらの感染症の多くは人畜

Table 1 *Bartonella* 属

種	病原性	猫 自然感染	ベクター
<i>Bartonella henselae</i>	人 猫 CSD (定型, 否定型*) 不顕性感染	+	(猫ノミ) 猫ノミ
<i>Bartonella clarridgeiae</i>	人 猫 CSD (定型) 不顕性感染	+	? ?
<i>Bartonella quintana</i>	人 壺壕熱, 敗血症 細菌性血管腫症**	-	シラミ ?
<i>Bartonella elizabethae</i>	人 心内膜炎	.	.
<i>Bartonella vinsonii</i>	ハタネズミ 保菌 人 ?	.	.
<i>Bartonella bacilliformis</i>	人 カリオン病 オヤロ熱 (貧血) ペルーいぼ病 (<i>verruca peruana</i>)	.	サシチョ ウバエ

B. deoshiae, *B. grahamii*, *B. taylorii*: 森林地帯の健康な小動物に分布。

B. vinsonii subsp. *berkhofii*: 犬の心内膜炎例から分離。

Bartonella (*Grahamella*) *talpae*: *Talpa* 属のモグラの感染症より分布。

Bartonella (*Grahamella*) *peromysci*: シカネズミ *Peromyscus leucopus* が自然宿主。

* CDS 非定型: 細菌性血管腫症, 細菌性臓器ペリオーシス, 脳症, 眼症, 菌血症など。

** 非定型 CSD と同じ病名であるが, 猫ひっかき病とは異なる疾病である。

共通伝染病の性格を持っているので、本病に対する関心が一層高まっている。そのなかで、猫ひっかき病 (cat scratch disease, CSD) は、その病原巣がわれわれの周辺に極くありふれた存在の猫であること、免疫不全の状態にある患者 (ガン, AIDS など他の疾病のため、または疾病の治療のため) が増えていること、ならびに日本人の感染症に対する一般的な抵抗性が弱まっていることなどにより、今後発生する可能性の高い新興人畜共通伝染病として注目されるようになった。

CSD は、認識された当初より猫の関与する感染症とみなされていたが、病原体が確認できず、長年に渡り“病原体不明の感染症”という非論理的な扱いをされてきた。1990年代に至り、猫が感染源となつて AIDS 患者などに発生した特殊な血管増殖性疾患 (皮膚, 肝臓, 脾臓など) から *Bartonella* (*Rochalimaea*) *henselae* (グラム陰性桿菌) が分離されたことが契機となつて、本菌が猫ひっかき病の主要な病原体であることが確定した [10, 30, 57, 58, 89, 90, 92, 103, 104, 106]。これに伴って、本菌を抗原とする間接蛍光抗体法が開発され、血清疫学的調査が可能となつた。本菌の分離培養は現在でも難しく [98, 110]、また蛍光抗体法の特異性にも改良すべき点があるが、一応、細菌学的、血清学的検査方法が確立

したこと、さらに病原体のDNAを対象としたPCR法 (Polymerase chain reaction) などの分子遺伝学的手法が患者、感染猫の診断、分離菌の同定、ならびに疫学調査に応用することが可能となったため、活発な調査研究が世界各地で行われるようになった。

本総説における以下の記述で、飼い猫、野良猫は“イエネコ *Felis catus*” に該当するものである。また、外国文献に見られる“feral cats”は野生化したイエネコ、すなわち野良猫の極端なものとして扱った。

1. CSDの病名

この病気は、猫にひっかかれたり、咬まれたりした人に発生する感染症で、猫自体は不顕性感染であるので、猫ひっかき病、Cat scratch disease (CSD), *maladie des griffes du chat*, Katzenkratzkrankheit, lymphoreticulosis (良性リンパ網内症), *benign inoculation lymphoreticulosis* (良性感染性リンパ網内症), *regional lymphadenitis* (局所性リンパ節炎) と呼ばれている。前三者は通常の病名と比較するとやや特異で、口語的ともいえる。病原体の名前に従って、バルトネラ症、または猫バルトネラ症 (他のバルトネラによる人の感染症もあるので) とすることも考慮すべきであろう。なお、文献検索などのキーワードとしては、CSDよりもむしろ *bartonellosis*, または *B. henselae* が用いられている。

2. 本症の歴史

CSDについての最初の報告者は誰かという点に関してはやや曖昧なところがあり、見方によって区々である。Fournier & Raoult [36] によると、1889年にParinaudらが観察した猫との接触による結膜炎と局所のリンパ節症を起こした1例についての報告が最初とされている。これよりすると、定型的CSDよりもむしろ非定型的CSDと見られるものが早くに発見されていることになる。

CSDが臨床的に独立した疾患であることが認識されるのはこれより約40年後の1930年に至ってからで、Debré (パリ) とFoshay (シンシナティ) は猫による外傷にもとづく化膿性のリンパ節炎の数例について検討している [36]。1950年にDebré [26, 27] は猫による外傷で起きた子供の化膿性リンパ節炎について報告し、“*maladie des griffes du chat*”としてCSDの臨床像について初めて記述した。その間にFoshayあるいはRoseにより皮内反応抗原 (加熱して不活化した患者のリンパ節材料/

Hanger-Rose抗原) が開発された。同抗原は、普遍的に入手できるものではなかったが、一部においてCSDの診断に応用されるようになった [15, 53, 88]。一方、Presme and Marchand (1950) は子供の眼症 (Parinaud's oculoglandular syndrome) と猫の飼育と関連のあることを明らかにした [36]。このような一連の経過を辿った後、CSDの臨床像を中心とする報告が多く発表されるようになった [15, 75, 77, 88]。

CSDはリンパ節の腫脹を示す他の疾患、例えば結核などの類症鑑別が困難であり、独立した疾患としての認識が遅れたことは想像に難くない。現在までに判明している世界各国におけるCSDの発生状況、CSDの原因となる *B. henselae* の猫における分布状況よりすると、CSDの発生は、恐らく、猫をペットとして飼育する歴史とともに推移したものと思われる。前述したように当初から感染症と目されており、Debréの報告以後、リケッチア、ウイルス、抗酸性菌、グラム陰性桿菌など様々な病原体がCSDの原因と擬せられたが、なかなか病原体の確定ができず、病原体不明の感染症として扱われてきた。

1983年に、Wearら [114] は39例のCSD患者のリンパ節を病理組織学的に検査し、その34例にグラム陰性、多形性で、Warthin-Starry染色 (W-S染色/組織内のスピロヘータに対する銀染色) で黒色に染色される小桿菌を検出し、これがCSDの病原体であることを示唆した。同様な菌はMargilethら (1984) [78] によっても観察されている。1988年に、Englishら [34] は、CSD患者19例中10例のリンパ節から、組織中に見られた菌と同じ形態を示すグラム陰性桿菌を組織培養で分離した。この患者らは分離菌に対する抗体を保有するなど本菌による感染を裏付ける血清学的な証拠を示した。さらに、Brennerら [13] はこれらの菌株について細菌分類学的検討を行い、*Afipia felis* (グラム陰性桿菌の一種) と命名した。また、CSDの疑われる脳脊髄炎患者で *A. felis* に対する抗体の上昇をみ

た症例も報告された [32]。このように、一時期、CSDの病原体として *A. felis* に注目が集まった。しかしながら、これらの報告を除き、*A. felis* をCSDの原因とする根拠は示されず、猫からの本菌の分離、あるいは本菌に対する抗体陽性猫を発見したとする報告も見られなかった。

一方、1988年以降においては、多数の研究者により *Bartonella* 属、とくに *B. henselae* による細菌性血管腫症、細菌性臓器ペリオシス（紫斑病）、菌血症が AIDS 患者、HIV（Human immunodeficiency virus）感染者、臓器移植患者などに発生することが相次いで報告され、それらの発生に猫による外傷が関係することが明らかにされた [57, 108]。さらに、CSD患者および同患者の飼育猫の *B. henselae* に対する抗体保有率は、“健康者”あるいは対照群に比較して著しく高率であること [92, 122]、ならびに猫による外傷が原因となった *B. henselae* による細菌性血管腫症あるいはリンパ節症が正常な免疫状態にある人にも発生した [30, 73, 109]。また、CSDの診断に用いられる皮膚反応抗原（Hanger-Rose抗原）についてPCR法でDNAの増幅を行なったところ、*Bartonella* 属の検出に用いられるプライマーに反応し、*A. felis* のそれには反応しないことも報告された [86]。一方、猫に *B. henselae* による不顕性感染があり（注1）、猫ノミ *Ctenocephalides felis* から本菌が検出された [22, 57, 122]。このような諸事実にもとづき、CSDの主要な原因は *B. henselae* であり、細菌性血管腫症、細菌性臓器紫斑病は全身性、播種性あるいは非定型CSDとみなされるに至った（注2）。

注1：文献番号 [6, 7, 12, 17~19, 20, 29, 47, 51, 54, 57, 66, 79, 80, 82, 112].

注2：文献番号 [10, 23, 24, 28, 55, 58, 59, 71, 72, 87, 89, 90, 94, 104, 105, 106, 108, 109, 114, 115, 116].

1995年にClarridgeら [22] はHIV陽性患者の飼育猫より特殊な *Bartonella* 株 (*B. henselae* 2 cat株) を分離し、Lawsonら (1996) [71] により本菌は新種である *Bartonella clarridgeiae* と分類された。その後、*B. clarridgeiae* によるCSD患者が発生し、患者と接触のあった猫およびその他の猫から本菌

が分離され [44, 47, 64, 65, 76, 80]、フランスや米国の猫に不顕性感染のあることが明らかにされた。また、1998年に至り、Giladiらにより *A. felis* によるCSDの1症例の発生が再度報告された [38]。すでに多数の報告で証明されているようにCSDの主原因は *B. henselae* であるが、前記の事実は稀に *B. clarridgeiae* あるいは *A. felis* によるCSDも起きる可能性を示しているものと思われる。なお、猫における *A. felis* の自然感染は確認されていないので [62]、Giladiらによって報告された症例は猫の関与するCSDなのか、それとも類似の症状を示す他の疾患なのか検討する必要がある。

3. *Bartonella* 属および *A. felis* の性状

Bartonella 属には、表Table. 1 に示すように *Bartonella henselae*, *B. clarridgeiae*, *B. quintana*, *B. bacilliformis*, *B. elizabethae*, *B. vinsonii*, *B. talpae*, *B. peromysci*, *B. doshiae*, *B. grahamii*, *B. taylorii*, および *B. vinsonii* subsp. *berhoffii* がある [5, 11, 35, 98]。前述したように猫ひっかき病の要因となるのは *B. henselae* と *B. clarridgeiae* である。また、*B. henselae* と *B. quintana* との間には抗原的な交叉がみられる [6, 25, 33, 36, 66]。

Bartonella 属はグラム陰性無芽胞桿菌で、大きさは $0.2\sim 0.5\times 0.3\sim 3.0\mu\text{m}$ あり、多形性で球桿菌、短桿菌、湾曲した小桿菌、円盤状、あるいは細糸状を呈する。*B. bacilliformis* と *B. clarridgeiae* は鞭毛を有する [11, 71, 98]。*Bartonella* 属は人、動物の赤血球、人の皮膚、骨組織に寄生する、本菌属は難培養性で、分離培養は容易でない [35, 98, 110]。培養は、5%血液加BHI半流動寒天培地 (*B. bacilliformis*) または5%血液寒天培地平板 (他の *Bartonella* 属) を用い、5%CO₂存在下で、25°C (*B. bacilliformis*)、または35~37°C (他の *Bartonella* 属) で、2~3週間行う。血液寒天培地上で微細~小円形 (0.5~3mm)、隆起した透明~灰色のS、RまたはM型集落を形成する。オキシダーゼ陰性、炭水化物を利用しない、DNAのGC含量は38.5~41モル%である。

上述したように分離培養は容易でないので、PCR法 (polymerase chain reaction) で検体中に存在する *Bartonella* のDNAを増幅することにより本菌の感染を証明する方法も取られている [3, 7,

57, 92]. また、本菌由来のDNAの制限酵素による切断パターンが分離菌の種の同定に重要である。

B. henselae: 本菌は、発熱期のHIV感染患者の血液から初めて分離され、新種として報告された [115]. 当初は、人工培地に発育する特異なりケッチアである *Rochalimaea* 属に分類されたが、その後の研究でリケッチア科のタイプ種である *Rickettsia prowazeki* との相関性は低く、*Bartonella bacilliformis* と高い相関性を示すことが判明し、現在では *Bartonella* 属に分類されている [14]. 湾曲した小桿菌で大きさは $1 \sim 2 \times 0.5 \sim 0.6 \mu\text{m}$ である。形態はカンピロバクター（微好気性に発育する食中毒菌）に類似し、鞭毛を有しないが運動性（ピクピク動く、twitching）を示す。血液の入った培地で良く発育し、 35°C 、 $5\% \text{CO}_2$ の気相で2～3週間培養すると1～3mmの隆起した円形で灰白色半透明の集落を形成する。継代して培地に馴化したものでは5日位で可視的になる。本菌は、オキシダーゼ、カタラーゼおよびウレアーゼ陰性で、炭水化物を分解しない。自発凝集性、自発付着性を示すクエン酸合成酵素遺伝子DNAのPCR法による増幅、同遺伝子の制限酵素 (*Hha* I, *Taq* I) による切断パターン (写真1) で同定する [52, 57, 82, 84, 91, 94].

最近の研究では、*B. henselae* は分子遺伝学的に細分されている。すなわち、沈降係数16～23のリボソームRNAの遺伝子挿入部位 (16S～23SRRNA) についての制限酵素 (*Alu* I) による解析でA～Dの4型に (9)、沈降係数16のリボソームRNA (16SrRNA) についてのPCR法で2型 (type I, type II) に [8, 9, 40, 44], Reptitive Element PCR (REP-PCR) で2型 (パターン1および2) に、Enterobacterial Reptitive Intergenic Consensus (ERIC) sequence で4型 (パターンA, B, CおよびD) に、後二者 (REP-PCRとERIC sequence) の組み合わせで5亜型 (I～V) [95] に細分されている。これらは通常の検査には煩瑣な方法であるが、疫学的な解析には有用な方法といえよう。

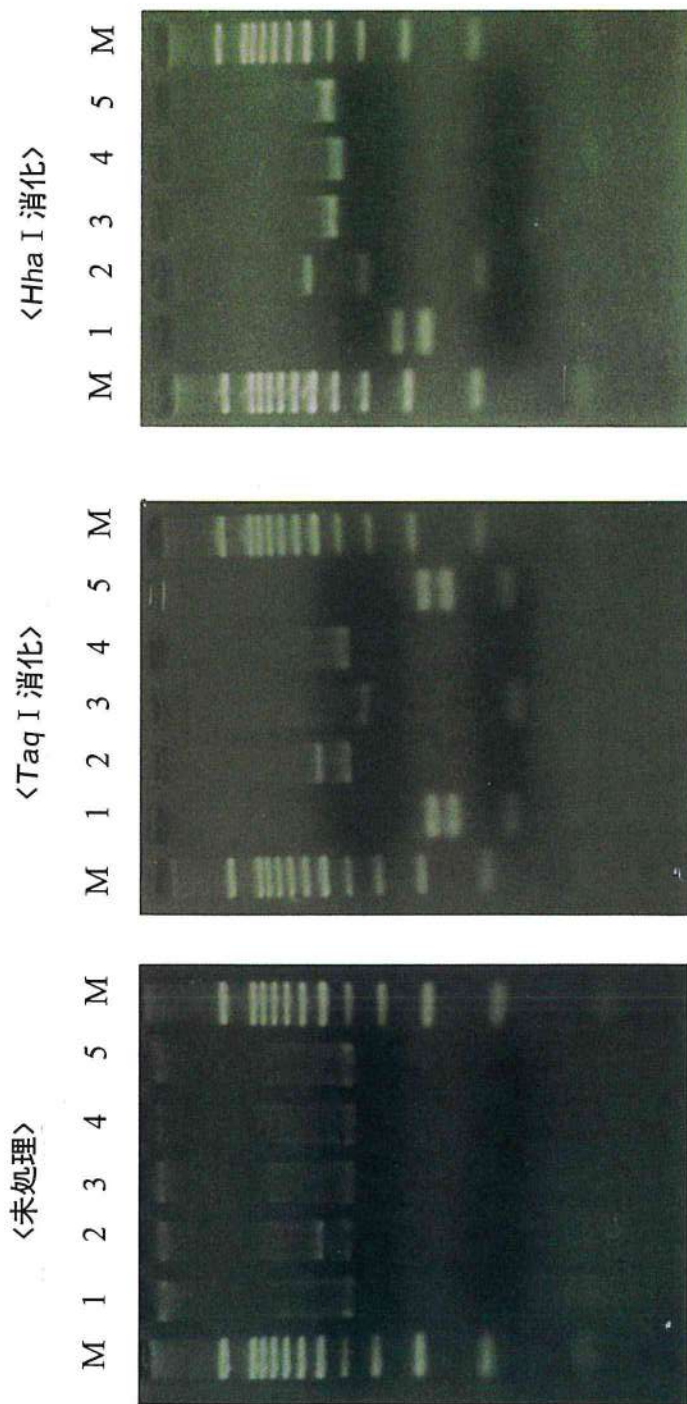
また、参考株として用いられている *B. henselae* houston-1株と抗原的に異なる *B. henselae* Marseille株 [31, 36, 74] の存在が報告された。間接蛍光抗体法 (IFA) による患者の診断あるいは人および猫における血清疫学的調査に、Marseille株

を含む異なった抗原型の *B. henselae* を導入する必要性が提案されている。

2) *B. clarridgeiae*: 猫が感染源となった本菌によるCSDについては2症例の発生が報告されている [11, 65, 76]. 本菌は、グラム陰性、多形性、球桿菌状を呈し、大きさは *B. henselae* とほぼ同じで、 $0.5 \times 1.2 \mu\text{m}$ である。初代分離では、 35°C 、 $5\% \text{CO}_2$ の気相、 $5 \sim 10\%$ めん羊血液寒天平板での5日培養で可視的コロニーを形成する [11, 22, 71]. 継代後は10日の培養で直径0.5mmのコロニーとなる。コロニーは白色で隆起し、表面がカリフラワー状を呈する。継代後は円形で、S型のコロニーを形成する。*B. henselae* に比較して発育がやや早く、コロニーは大きい。叢毛性鞭毛を有し、カタラーゼ、ウレアーゼ、エスクリン水解性、硝酸塩還元性、オキシダーゼおよび炭水化物分解性陰性。ペプチダーゼ陽性。16SrRNAをコードするDNAのPCR法による増幅、その制限酵素 (*Dde* I または *Alu* I) による切断パターンにより鞭毛を有しない *Bartonella* と区別する [44, 65]. 鞭毛を有する *B. bacilliformis* とは、RapID Ana II System panel (Innovative Diagnostic Systems, Inc., Norcross, Georgia, USA) を用いた生化学性状で区別する [11].

3) *A. felis*: *Afipia* 属には、*A. felis*, *A. clevelandensis*, *A. broomeae* などがある。これらのうち *A. felis* は、CSDを疑う患者のリンパ節の組織培養で検出された [11, 13, 34]. 本菌は、多形性のグラム陰性桿菌で大きさは $0.2 \sim 0.5 \times 0.2 \sim 2.5 \mu\text{m}$ である。ブレインハートインフュージョンブロス、普通ブイヨン、バッファードチャーコールイーストエキス寒天培地 (BCYE) を用い、 $25 \sim 30^\circ\text{C}$ 、2～9日の培養で発育する。BCYE培地での72時間培養で、直径1～3mm、灰白色ないしクリーム色をした、半透明、円形でS型集落を形成する。非溶血性、鞭毛 (1本) を有し、運動性陽性オキシダーゼ陽性、硝酸塩を還元する。非発酵性。GCモル%62.5、16SrRNAのシーケンス、脂肪酸組成などを検査して同定する。

前述したように、*B. henselae* および *B. clarridgeiae* に対する分離培養方法および同定方法は確立された。しかしながら、両者ともに培養が難しい菌であることに変わりはなく、また同定も菌より抽出した遺伝子を対象としたPCR法に準拠するところ



M : DNA サイズマーカー, 2: *B. henselae* (ATCC49882), 3: *B. clarridgeiae* (ATCC51734), 4: *B. quintana* (JK31)
 5: *B. elizabethae* (ATCC49927), 6: *B. vinsonii berhoffii* (ATCC51672)

写真1. PCR産物の制限酵素切断パターンによる *Bartonella* 属の鑑別

が大きい。今後、一般の検査施設でも応用可能なより簡便、迅速で、精度の高い検査方法の開発が必要である。A. felisは、前述したようにCSDを疑う患者のリンパ節から分離されたものであるので、人に対する病原菌の可能性は高いが、CSDの原因菌か否かについてはさらに検討が必要である。

4. 臨床所見

1) 人に見られる病型

Table 2 に示すように猫ひっかき病には定型的または古典的と呼ばれるものと非定型的なものと

Table 2 猫ひっかき病

定型	リンパ節症 Lymphadenopathy
非定型	脳症 Encephalopathy
	眼症 Parinaud's oculo-glandular syndrome
	細菌性血管腫症
	Bacillary angiomatosis
	細菌性臓器ペリオーシス (細菌性臓器紫斑病)
	Parenchymal bacillary peliosis
	細菌性脾臓ペリオーシス (細菌性脾臓紫斑病)
	Bacillary peliosis splenitis
	持続性、回帰性発熱を伴う菌血症
	Persistent, relapsing fever with bacteremia
	心内膜炎 Endocarditis

注 Peliosis hepatis: 獣医学の領域では肝臓富脈斑という述語が用いられている。

がある [2, 15, 16, 42, 50, 75, 77, 88, 96, 97, 102, 116].

(1) 定型的, 古典的CSD/リンパ節症.

CSD患者の多くはリンパ節症 (lymphadenopathy) を起こす。個人に限定した良性、局所性、亜急性リンパ節症である。受傷数日後に感染局所の皮膚に赤紫色の硬い丘疹形成を見る。この丘疹は1~2週以内に治癒する。痛みを伴うリンパ節の腫脹は受傷2~10週後に起き、後に軟らかくなり、化膿することもある。患者は、時として軽度の発熱、倦怠、全身的な痛みを示すこともある。腫脹するリンパ節は、腋下リンパ節、頸部および下顎のリンパ節、鼠径部のリンパ節、耳介前部のリンパ節、鎖骨リンパ節などであるこ

とが多い。

組織学的には、リンパ節の病変部の中心に壊死を伴う肉芽腫と微細な膿瘍の形成が見られる。リンパ節、皮膚の病変部の組織に、グラム陰性 (Brown-Hopps法)、多形性で、W-S染色で黒色に染色される小桿菌が検出される。

(2) 非定型的CSD

脳症、眼症、細菌性血管腫症、細菌性臓器紫斑病/細菌性臓器ペリオーシス、菌血症などを起こす。AIDS、HIV陽性者、臓器移植患者など免疫不全の状態にある患者で発生することが多い。

脳症 (encephalopathy): 本症は、CSDの症状が見られてから1~6週後に発症する。最初に痙攣が起こり、2~3日後に昏睡、精神錯乱を示し、攻撃的になる。通常、急速に回復し、後遺症は見られない。敗血症性髄膜炎、中枢神経系細菌性血管腫症を起こすこともある [116].

眼症: Parinaud's oculoglandular syndrome (耳介前部のリンパ節の腫脹と痛みのない眼瞼結膜の炎症)、眼結膜の細菌性血管腫症、および Leber's stellate neuroretinitis (一側性または両側性の視力減退と発熱、網膜浮腫、黄斑部の星状病変) を示す [116].

細菌性血管腫症 (bacillary angiomatosis, BA): 本症はAIDSまたはHIV感染者、腫瘍の治療、臓器移植などにより免疫不全の状態にある患者に見られる異常な血管増殖性疾患で、まれに、正常な免疫状態にある人にも発生する。患者は、発熱、体重の減少、衰弱、皮膚におけるカポジ肉腫に類似した皮膚病変、臓器の腫脹などの症状を示す。なお、細菌性血管腫症は、B. henselaeばかりでなく同属のB. quintana (壔壕熱の病原体) の感染によっても起きる [11, 59]. 皮膚に生じたBAは化膿性肉芽腫、カポジ肉腫、上皮性血管肉腫、上皮性血管腫と類症鑑別する必要がある [96].

細菌性臓器ペリオーシス (parenchymal bacillary peliosis, BP; 細菌性肝臓ペリオーシス (紫斑病)/細菌性肝臓富脈斑 (bacillary peliosis hepatis) は、悪性腫瘍、結核、HIV感染などの慢性消耗性疾患、あるいはアナボリックステロイド投与ともなって見られるが [96], 免疫不全患者がB. henselaeに感染した場合にも起きる。患者は、発熱、体重減少、悪心、下痢、腹痛、腹部膨満、臓器巨大症、リンパ節症などを示し、肝臓全

体に血液の充満した囊腫を形成する特異な血管腫病変が形成される, 脾臓にも特殊な血管増殖性病変(細菌性脾臓ペリオシス【細菌性脾臓紫斑病, bacillary peliosis splenitis】が形成されることがあり, 患者は発熱, 腹痛, 脾臓の腫大と肉芽腫形成などの所見を示す。また, 腸間膜リンパ節, 骨髄などにも血管増殖性病変が形成されることがある。

その他: 持続性, 回帰性発熱を伴う菌血症(persistent relapsing fever with bacteremia), 心内膜炎を起こすこともある。 *B. henselae* および *B. quintana* と *Coxiella burnetii* との間には抗原的に交叉がある[70], パルトネラによる心内膜炎を間接蛍光抗体法で診断する場合, とくに抗体価が低い時はQ熱による心内膜炎と類症鑑別が必要である。

B. henselae と同属である *B. clarridgeiae* によるCSDが2症例発生している。Kordickら(1997)[65]は, 6週齢の子猫に左の人差し指を咬まれた獣医師の局所に直径0.5cmの丘疹を生じた1例を報告している(65)。この丘疹は約1ヶ月持続した。受傷後3週以内に頭痛, 発熱(1週間持続), 左腋下リンパ節の腫脹を起こした。ドキシサイクリンによる治療前に患者の血液の培養を2回行ったが陰性であった。咬傷の原因となった猫の血液の検査で *B. clarridgeiae* が分離され, 同菌に対する抗体(2,048倍)ならびに *B. henselae* (1,024倍), および *B. quintana* (12倍) に対する抗体も保有していることも証明された。一方, 患者の急性期, 回復期の血清抗体を調査したところ, *B. clarridgeiae* に対する抗体の上昇が見られている。ただし, *B. henselae* およびその他の *Bartonella* 属に対する抗体はすべて陰性であった。このような所見から, この症例は *B. clarridgeiae* によるCSDと診断されている。さらに, Margilethら(1998)[76]は *B. clarridgeiae* による非定型的CSDの1例を報告している。この患者(医師)は3ヶ月にわたる重度の衰弱性症状を示した後, 胸壁に大きな膿瘍を形成している。その間に, 4週間にわたるステロイド剤の投与を受けて。様々な検査がすべて陰性であったが, CSD皮膚反応陽性(使用した抗原はPCR法で *B. henselae* のDNA陽性)であり, *B. clarridgeiae* に対する血中抗体のみの上昇を示し, 他の *Bartonella* はすべて陰性であった。患者は飼い猫にしばしば

ひっかかれていたが, 飼い猫3頭中1頭から該菌が検出されている。ただし, Margilethらは飼い猫との因果関係について言及していない。

2) 猫

(1) 自然感染猫

自然感染猫は, 通常臨床所見を示さず, 血液を対象とした菌分離(菌血症), 血清中に存在する *B. henselae* または *B. clarridgeiae* のDNAのPCR法による検出[7], IFA法による抗体価測定により不顕性感染していることが証明されるのみである。菌血症は, 菌量の変動(3個~10⁴個/ml)あるいは陰性期をはさんで間歇的になったりしながら長期におよび, 1~2年間持続する例も見られる[66]。菌血症は抗体と共存する。

通常, 猫は無症状, 無病変であるが[62], 例外的に, 腫脹を示したリンパ節組織の顕微鏡検査で, CSD患者に見られると同様なグラム陰性, 銀染色で染色される桿菌を検出したという報告が米国でなされている[56]。また, FIV(Feline immunodeficiency virus)に自然感染している猫に *B. henselae* を接種した場合, 同菌に感染した猫は全く症状を示さなかったことも報告されている[1]。これに対し, 動物病院で診察を受けた日本の猫を対象として行った血清疫学的調査によると, *B. henselae* およびFIVに対する抗体保有猫は歯肉炎とリンパ節の腫脹を示す率が高く, この臨床所見に注目している報告も見られる[113]。著者らの関東地方の猫の調査では[79], *B. henselae* の感染率とトキソプラズマ, FIVあるいはFeLV(Feline leukemia virus)感染との間に関連性は見出されていない。

今後, 自然感染猫についてより注意深い臨床的検討を加える必要がある。

(2) 実験感染猫

SPF猫または *B. henselae* の感染のないことを確認した猫を用いての感染実験の成績はTable 3に示す通りである。 *B. henselae* Houston-1株の培養菌あるいは同菌に自然感染した猫の血液を接種された猫は, 接種経路(皮内, 皮下, 静脈内)に関わりなく感染し, 無症状であるが菌血症を起こしている。また, *B. henselae* 自然感染猫に寄生していた猫ノミをSPF猫に再度寄生させることにより該SPF猫を本菌に感染させることに成功している[21]。一方, 感染猫の尿による伝播, 垂直感

Table 3 猫を用いての感染実験

報告者 文献番号	接種材料	接種経路量 CFU	接種頭数年齢		菌血症 頭数	抗体産生 頭数
Abbott ら (1996) [1]	猫由来 B. h.*	皮内 1×10 ⁶ -8×10 ²	SPF	8	8	8
		静脈 5×10 ⁴ -2×10 ⁵	SPF	11	1	4
		5×10 ⁴	10週-7月	5	1	1
		再接種皮内 1.7×10 ⁸	FIV 感染	5	0	0
		同居感染	1-1,5年 子	2	0	上昇
		皮内	感染雌 1 / 雄 1 感染子 5 / 子 2	4	0	0
		垂直感染	妊娠猫 1-5年 子	4腹, 19頭	0	1腹 4頭 (移行抗体)
Chomel ら (1996) [21]	猫ノミによる伝播** B. h. (猫由来培養菌)	皮内	SPF 子	5	5	5
		同居感染	SPF 子	5	5	0
Greene ら (1996) [41]	B. h. Houston 1	皮内・皮下 10 ⁶	8	8	8	8
		再接種	8	8	8	8 急上昇, 高
Regnery ら (1996) [93]	B. h. Houston 1 培養菌 B. q.* OK-90-268 培養菌	皮内・皮下 2×10 ⁷	2	2	2	2
		皮内・皮下 2×10 ⁷	2	2	0	2
		再接種 B. h./B. h. " B. q./B. h.	2 2	2 2	0 2	・ ・
Kordick ら (1997) [63]	B. h. 感染猫 血液	静脈 10ml	SPF	4	3	3
		筋肉	SPF	4	4	4
	同上猫 由来 尿沈渣	2 ml/日/3日	16週	6	0	0
		尿沈渣接種猫に B. h.感染猫血液 10mlを静脈接		6	4	4
Guptill ら (1997) [43]	猫由来 B. h. 培養菌	静脈 10 ¹⁰	SPF	4	4	4
		" 10 ⁸	"	4	4	4
		" 10 ⁶	"	4	4	4

* B. h. : *B. henselae*, B. q. : *B. quintana*.

** *B. henselae* 自然感染猫由来猫ノミ.

染(4腹19頭中1腹4頭に移行抗体証明), 同居感染(感染雌猫, 感染子猫とSPF子猫)は起きていない[1, 21, 63]. また, *B. henselae* と抗原的に交差があり, 人の塹壕熱あるいは非定型的CSDの

原因となる*B. quintana*を接種された猫では感染は成立していない[93]. なお, 再感染実験, すなわち, *B. henselae*に実験感染させた猫に菌血症が見られなくなってから, あるいはドキシサイクリン

などの抗生物質を投与して接種菌を排除した後に同菌を再接種した場合、いずれも抗体の上昇は認められるが菌血症は起きていない[41]。これに対し、事前に*B. quintana*の接種を受けた猫の場合は、後続する*B. henselae*の攻撃で*B. henselae*による菌血症を発現している [93]。

*B. henselae*による菌血症は接種1～2週後より見られ、7～20週またはそれ以上の期間持続している。菌量は、多い場合には 10^4 個～ 10^8 個/mlに達している。自然感染例と同様に、菌血症持続期間中に菌量は変動し、全く検出されない陰性期をはさんで間欠的になることもある。IFAによる抗体価は最高で1:1,024倍に達し、変動しながら長期間持続する。自然例と同様に菌血症は血中抗体の産生による影響を受けず、両者は共存する。

5. 診断

猫による外傷歴あるいは猫の飼育歴があり、定型的または非定型的CSDの症状を示す場合には猫ひっかき病を疑う必要がある。Carithers(1985)[15]はTable 4に示すような点数制による診療基準を示し、5点以上でCSDを疑い、7点でCSDと診断している。この基準における皮膚反作用抗原(Hanger-Rose抗原)は患者のリンパ節あるいはそれからの膿を加熱して調製したものである。抗原の力価、特異性、感度が標準化され、安全性の保証されたものが市販される可能性は極めて低く、それを汎用することは不可能に近い[36]。したがって、④の条件は他のものに置き換える必要がある。これについては、既存の間接蛍光抗体法による抗体価の測定、リンパ節などの病的材料からクエン酸合成酵素遺伝子または16SrRNAのPCR法による増幅と制限酵素による切断パターン、あるいは分離されている*B. henselae*と*B. clarridgeiae*

を用いて有効な皮膚反作用抗原を開発するかの何れかを考慮すべきである。なお、リンパ節の腫脹あるいは非定型CSDと類似する症状を示す他の疾病との類症鑑別が必要である [15, 36, 70, 96]。

検体として患者のリンパ節などの病変部の、バイオブシー材料や血液、動物の血液、媒介節足動物を検体とする。バイオブシー材料や血液は直ちに培養するか、そうでない時は冷凍(-70°C)または冷蔵(4°C)保存する(98)。猫の血液から*B. henselae*あるいは*B. clarridgeiae*を分離する場合には、市販のEDTA tubeまたはIsolator tube(Wampole Labs, Cranbury, N J, USA)に採取して溶血させ、赤血球の遠心沈渣を検体とする。いずれの場合でも、凍結保存してから分離培地に移植する方が、直ちにまたは25°Cで24時間保存後に分離培地に移植するよりも検出率が高まる [98]。分離培地として、新鮮な5%ウサギまたはめん羊血液寒天培地を用い、5%CO₂の気相で、時々観察しながら35～37°Cで2～3週間培養する。

分離された菌がグラム陰性小桿菌で、集落性状がバルトネラに類似している時は、菌体から抽出したDNAのPCR法による増幅、制限酵素(*Sma* I, *Asc* I)による切断パターン、ならびにクエン酸合成酵素遺伝子の増幅と制限酵素(*Hha* I, *Taq* I)の切断パターンにより行なうのが最も確実である。また、抗体検査は間接蛍光抗体法で行なうが、非特異反応についての配慮が必要で、それを避けるために、著者らの研究室では、猫胎子由来培養細胞に感染させた*B. henselae* Houston-1株(ATCC 49882)を抗体検査用の抗原として利用している[79]。しかしながら、CSD患者の血清の60%は*B. henselae* Houston-1株抗原に反応せず、他の*B. henselae*株、すなわちMarseille株と反応する例もあることが報告されている [31, 74]。また、*B. clarridgeiae*あるいは*A. felis*も希ではあるがCSDの原因となる可能性が報告されており、さらに*B. quintana*は*B. henselae*と抗原的に交叉があるので、抗体検査に使用する抗原に対しては再検討が必要である。

*A. felis*を分離する場合にはBHI培地で25～30°Cで3～9日培養する [13, 34, 98, 99]。本菌はBCYE培地平板で良く発育する。なお、本菌と*B. henselae*との間に抗原的な交叉はない [89, 107]。

組織中の*B. henselae*あるいは*A. felis*を顕微鏡

Table 4 過去におけるCSDの診断基準

(Carithers, 1985) [15]

単一あるいは局所リンパ節の腫脹	1点
猫との接触(特に幼猫)	2点
受傷部の有無	2点
皮内反応陽性	2点

5点: 強くCSDが疑われる

7点: CSDと診断

的に検査する場合には、W-S 染色などによる銀染色、Brown-Hopps法によるグラム染色を行なう [78, 110, 111, 114]. 前者, すなわち銀染色の場合は, その観察に熟練を要する。

6. CSDの疫学

発生状況：CSDの発生状況は世界各国とも報告を義務づけている疾病ではないので, その全貌が十分把握されていない。本症についての関心は米国で高いようで, 同国での報告が最も多く見られ, 年間に100,000人あたり0.77~0.86人の発生を見ている [50]. その55%は18才以下であり, 患者の約60%は男性である。別の調査によると [133], 年間に22,000人の患者が発生し, 2,100人が入院している。死者は数名である。

わが国でも, 猫ひっかき病の発生報告は散見される (注3)。わが国での最初の症例は浜口ら (1953) [45] によってなされている。診断は, 猫による外傷後に起きたリンパ節の腫脹, 皮膚反応, あるいはバイオブシー検体中に多形性, W-S 染色陽性, グラム陰性小桿菌の存在を顕微鏡的に確認す

注3：文献番号 [4, 35, 45, 48, 60, 68, 69, 85, 97, 100, 111, 117, 119]

CSD患者および健康者を対象とした間接蛍光抗体法による抗体保有状況ならびにCSD患者由来病的材料についてのPCR法による抗原 (*B. henselae*) 検出成績はTable 5 にまとめた通りである。CSD患者の場合, 健康者に比して有意に高い陽性率を示しており, とくに米国における調査ではほとんどの場合80%以上の陽性率が報告されている。これに対し健康者の陽性率は6%である。フランスではCSDを疑う患者の64例中17例 (26.6%), イタリアでは, CSD患者の30%, 健康者の3%がそれぞれ抗体陽性である。わが国では, 症例数が少ないが, CSD患者はIgM抗体で20%陽性 [120], IgG抗体で29~50%陽性 [81, 120] である。わが国においてもCSDと臨床的に診断された患者の抗体陽性率は健康者あるいはCSD以外の患者の陽性率よりも有意に高く, とくに猫の飼育歴と受傷歴のある場合は極めて高率に陽性になる傾向が見られている [69, 81, 120]. 国外でのCSD患者のリンパ節材料では, PCR法で高率に *B. henselae* の遺伝子

Table 5 人における *Bartonella henselae* 感染状況

	調査地域	CSD 患者	健康者	備 考
抗 体 検 査	米国	36/41 (88%)	6/107 (6%)	Regnery ら (1992) [92]
	米国	19/20 (95%)		Anderson ら (1994) [3]
	米国	7/9 (77%)		Kordick ら (1995) [66]
	米国	86/91 (95%)		Dalton ら (1995) [25]
	米国	195/246 (79%)		Hamilton ら (1995) [46]
	フランス	17/64 (26.6%)**		Dupon ら (1996) [33]
	イタリア	24/80 (30%)	1/32 (3%)	Fumarola ら (1994) [37]
	タイ		6/39 (15.4%)	Maruyama ら (1998) [81]
	日本	5/10 (50%) IgG		Yoshida ら (1996) [120]
	日本	2/10 (20%) IgM		〃
抗 原 検 査	日本	6/21 (28.6%) IgG	10/116 (8.6%) IgG	Maruyama ら (1998) [81]
	米国	21/25 (84%)		Anderson ら (1994) [3] リンパ節
	オランダ	85/89 (96%)		Bergmans ら (1995) [8] リンパ節由来膿汁
	82/137 (60%)			

* PCR 法で *B. henselae* の DNA を検出。

** 原著より計算。

ることで診断されている。現在までのところ患者から *B. henselae* あるいは *B. clarridgeiae* を検出した報告はない。

断片が検出されており, 該病変が同菌により起こされたことが裏付けられている [3, 8]. 前述したように, AIDS患者に発生したCSDが契機となっ

て本症の病原体が確定したという事実があり、また、AIDS患者あるいはHIV感染者の多いところではCSD患者の発生あるいは抗体陽性率が高いことが指摘されている。表には示していないが、パーレーンでの調査では、HIV抗体陽性者の*B. henselae*抗体陽性率(16%)はHIV陰性者の陽性率(3.5%)の4倍高くなっている [121]。

患者の年齢、性：幼小児が感染することが多く [5, 50], 性との関係では男性での発生率が女性より若干高い傾向が示されている,

発生と季節：1年の後半, 7月から12月, あるいは秋から冬にかけての発生が多い [50, 75, 119]。

病原巣：飼い猫, 野良猫および野性猫科動物が病原巣である [15, 102, 108, 109, 122]。人に対する感染源としては前2者が重要である。米国での調査によるとピューマ, ボブキャット, 動物園で

飼育されているその他の野生猫科動物に自然感染があることが明らかにされている [118]。それらが本症の疫学上どのような役割を果たしているのか不明である。わが国にも山猫は生息しているが、それらにおける*B. henselae*感染の有無は不明である。

*B. henselae*がCSDの病原体であることが判明するに伴い、飼い猫, 野良猫などを対象とした調査が行なわれている。米国では、調査によって陽性率に差が見られるが、抗体調査で4~100%が陽性で (Table 6), 子猫, CSD患者飼育猫, 野良猫の陽性率が高いことが報告されている。また、暖かくて湿度の高い地域は寒い地域よりも陽性率が高いことも示されている [51]。その他の国では16~50%が陽性で、野良猫の陽性率が高くなっている。わが国では地域によって差があり、10~15%が陽性である [79, 112]。

Table 6 猫における抗体 (*B. henselae*) 保有状況

調査地域	陽性率	飼い猫, 野良猫などの別	備	考
米国	11.8~44.4% (平均 14.7%)		Childs ら	(1994) [17]
米国	4~54.6% (平均 27.9%)		Jameson ら	(1994) [51]
米国	61.6~100%	飼い猫 (61.8%, 86.4%) 不用猫 (85.7%), 野良猫 (100%)	Chomel ら	(1995) [19]
米国(ハワイ)	81%	主として子猫	Demers ら	(1995) [29]
米国	89%	CSD 患者飼育猫	Kordick ら	(1995) [66]
米国	28%	飼い猫	Kordick ら	(1995) [66]
米国	40.4%		Baneth ら	(1995) [6]
イスラエル	39.5%		Baneth ら	(1995) [6]
フランス(パリ)	36%	飼い猫	Chomel ら	(1996) [20]
オランダ	50%	収容猫 (野良猫52%, 飼い猫35%)	Bergman ら	(1997) [7]
〃	56%	飼い猫 (動物病院受診)	〃	〃
〃	0%	SPE 猫	〃	〃
スイス 南ドイツ	8.3%	飼い猫	Glaus ら	(1997) [39]
オーストラリア	40%	野良猫	Branley ら	(1996) [12]
オーストラリア	16%	飼い猫	〃	〃
ジンバブエ	24%	?	Kelly ら	(1996) [54]
南アフリカ	21%	?	Kelly ら	(1996) [54]
日本	6.3~22.0% (平均 15.1%)		Ueno ら	(1995) [112]
日本	9.1%	飼い猫	丸山ら	(1998) [79]

*B. henselae*を分離することにより証明された感染（菌血症）状況はTable 7 に示す通りである。米国の猫では4～89%に見られている。抗体陽性率と同様にCSD患者飼育猫、子猫、野良猫で陽性率が高い。また、フランスの飼猫の11%、野良猫の37%、ドイツの飼い猫の13%、オーストラリア

あるいは*B. clarridgeiae*は検出されていない。

*B. henselae*の細胞内寄生性

Wearら(1983) [114] は、CSD患者のリンパ節に多形性、グラム陰性、W-S染色陽性の小桿菌を増殖したリンパ小節付近の障害を受けた毛細血管壁および微細膿瘍内、リンパ節の洞および胚中

Table 7 猫の血液からの *B. henselae* 分離状況

調査地域	分離率	飼い猫, 野良猫などの別	備 考
米国 (サンフランシスコ)	41%	飼い猫 (41%), 収容猫 (41%)	Koehler ら (1994) [57]
米国 (カリフォルニア)	4.4~70.4%	飼い猫 (4.4~47.7%) 収容猫 (53%), 野良猫 (70.4%)	Chomel ら (1995) [19]
米国 (ハワイ)	61.8%	主として子猫	Demers ら (1995) [29]
米国	89%	CSD 患者飼育猫	Kordick ら (1995) [66]
米国	28%	飼い猫	Kordick ら (1995) [66]
フランス (パリ)	11%	飼い猫	Chomel ら (1996) [20]
〃 (ナンシー)	53%	野良猫 <i>B. henselae</i> type I 18%,* <i>B. henselae</i> type II 19.1% <i>B. clarridgeiae</i> 15.9%	Heller ら (1997) [47]
ドイツ	13%	飼い猫	Sander ら (1997) [99]
オーストラリア	35%	飼い猫 (16%), 野良猫 (40%)	Branley ら (1996) [12]
オランダ	22%	収容猫 (野良猫 65%, 収容飼い猫 16%)	Bergmans ら (1997) [7]
日本	3.3%	飼い猫	Maruyama ら (1995) [82]

*原著より計算。

の飼い猫の16%、野良猫の40%、オランダの飼い猫の16%、野良猫の65%から、それぞれ*B. henselae*が分離されている。わが国では、Maruyamaら(1995) [82]の報告があるのみで、関東地方の飼猫の3.3%から本菌が分離されている。

フランスで行われた調査によると、野良猫10群94頭から遺伝子型(16SrRNA)の異なる*B. henselae* 2種 (type 1 と type 2) と *B. clarridgeiae* とが分離され、検出頻度はそれぞれ18%, 19.1%, 16%と報告されている[47]。さらに、フランスの飼い猫436頭を対象とした調査では、5頭(1.1%)が*B. henselae*と*B. clarridgeiae*に、2頭が*B. henselae* type 1 と type 2 に、それぞれ混合感染していたことも明らかにされている [44]。現在までのところ、わが国においては遺伝子型の異なる*B. henselae*

心のマクロファージ内に見いだした。これに対し、通常、病原体の見出されることの多い中心部が化膿した肉芽腫では検出されない。山崎は(1992) [119] リンパ節病変にグラム陰性、W-S染色陽性、多形性の球桿菌を小膿瘍、壊死巣、類上皮細胞巣、および類上皮細胞内に、黒田ら [68] は同様の小桿菌をマクロファージ内に見出している (68)。

全身性の猫ひっかき病、すなわち細菌性血管腫症、細菌性臓器紫斑病では、皮膚あるいは内臓の病変部のコラーゲン線維、マクロファージ、肉芽種の壊死部、病変部の細胞外に本菌が観察される [28, 55, 57, 58]。

猫は、通常無症状感染であるので、寄生する組織、細胞については十分検討されていないが、猫の保菌調査成績で示されているように溶血した血

球の沈渣から *B. henselae* が分離される。また、保菌猫の赤血球の透過型電顕による検査で、本菌は赤血球内に証明されている [61]。この赤血球内寄生の機序については明らかにされていない。

一方、Vero細胞を用いた組織培養で、*B. henselae* は核の周辺に寄生することが証明されている [123]。本菌の細胞内寄生に関する機序の解明はCSDの発症機序の解明に役立つばかりでなく、抗菌性物質による治療が難しいとされるリンパ節症（定型的CSD）の治療法あるいは猫を対象とした予防接種による防疫方法の開発にも役立つものと考えられる。

7. 治療

古典的CSD、すなわちリンパ節症に対して各種の抗菌性物質による治療が試みられているが、ほとんどの場合その効果は認められていない [6,

[15, 77]。

非定型的CSDの治療では [67] エリスロマイシン、リファンピシン、ドキシサイクリン、ゲンタマイシン、トリメトプリム、スルファメトキサゾールなどが有効とされている (Table 8)。しかしながら *B. henselae* に対して殺菌的に作用するのはアミノグリコシド系の抗生物質（ゲンタマイシン、アミカシン、トブラマイシンなど）のみで、他の抗生物質は浄菌作用が期待されるだけとされている [83]。

なぜ、リンパ節症の場合に抗菌性物質による治療が有効でないのかその理由は解明されていない。リンパ節症における本菌の細胞内寄生性あるいは寄生する組織に抗菌性物質の到達を阻む要因があるのかも知れない。定型および非定型を含むCSDに対する抗菌性物質による治療方法はさらに検討する必要がある。

Table 8 猫ひっかき病に対する抗生物質の効果

病型	抗生物質	治療効果	参考文献
患者 非定型 CSD (免疫不全者, HIV 感染者, 臓器移植者 など)	エリスロマイシン	有効	Koehler ら (1992) [59]
	ドキシサイクリン+リンコマイシン	有効	Koehler ら (1994) [57]
	トリメトプリム, スルファメトキサゾール,	有効	Schlossberg ら (1989) [101]
	トリメトプリム, スルファメトキサゾール,	有効	Steeper ら (1992) [107]
	リファンピン, アミカシン他 エリスロマイシン	有効	Kemper ら (1990) [55]
患者 定型 CSD (健康者)	シプロフロキサシリン	有効	Holly ら (1991) [49]
	ミノサイクリン	有効	坪井広美他 (1991) [111]
	ドキシサイクリン (<i>B. henselae</i> 感染患者)	有効	Kordick ら (1997) [65]
	セフォチアム	無効	榎真佐史他 (1992) [35]
	ミノサイクリン, ペニシリン, テトラサイクリン ストレプトマイシン他	無効	Spaulding, ら (1960) [105]
	オキサシリン, ペニシリン, エリスロマイシン ペニシリン, テトラサイクリン, セファロスポリン エリスロマイシン他	無効 無効	Margileth ら (1987) [77] Carithers ら (1985) [15]
猫 菌血症 (無症状)	ドキシサイクリンまたはアモキシシリン, エンロフロキサシン クロブラネートとアモキシシリン併用	有効(7/8頭) 無効 有効(1/1頭)	Greene, ら (1996) [41] Regnery, ら
	エリスロマイシン, テトラサイクリン,	血中の菌量減少 ただし菌血症の 期間は未処置の 猫と同様	(1996) [93]
	エンロフロキサシン, アモキシシリン	無効	

15, 35, 77, 83, 102, 105, 116]。症例報告的には、シプロフロキサシン [49]、ミノサイクリン [111]、ドキシサイクリン [65] が有効であったとされている。定型的CSDは、通常、特別な治療をしなくても2~3週間以内に自然に治癒する

猫に対する治療としては、実験感染猫における菌血症の消失を目安にして試みられ、ドキシサイクリン、エリスロマイシン、あるいはクロブラネートとアモキシシリンの組み合わせなどが有効であり、単味のエンロフロキサシンあるいはアモキ

シシリンは効果が無いことが報告されている [41, 93].

8. 伝播様式

多数の報告によって明らかにされているように、CSDは猫による外傷に起因する人の感染症である。猫は、その原因となる*B. henselae*あるいは*B. clarridgeiae*に無症状感染し、長期間にわたり菌血症を示す。猫と猫の間では、猫ノミによる伝播が起きるが、尿中への排菌、垂直感染、同居感染は証明されていない[1, 21, 63]。感染猫では何ら

少なくとも23万頭、多くて105万頭の猫が潜在的な感染源となるものと推定される。猫と接触すると直ちに感染、発症するものではないが、予防の基本は猫対策といえる。猫と猫の間では猫ノミをベクターとする経路あるいは喧嘩による外傷が、人に対しては猫による外傷が主なルートになるものと思われる。したがって、猫、とくに子猫との接触後の手の洗浄、猫による外傷を受けた際の適切な消毒、ならびに猫ノミの駆除などが予防対策として重要である。免疫不全の患者は、*Bartonella*属の感染のないことが確認されたSPF猫の場合を除

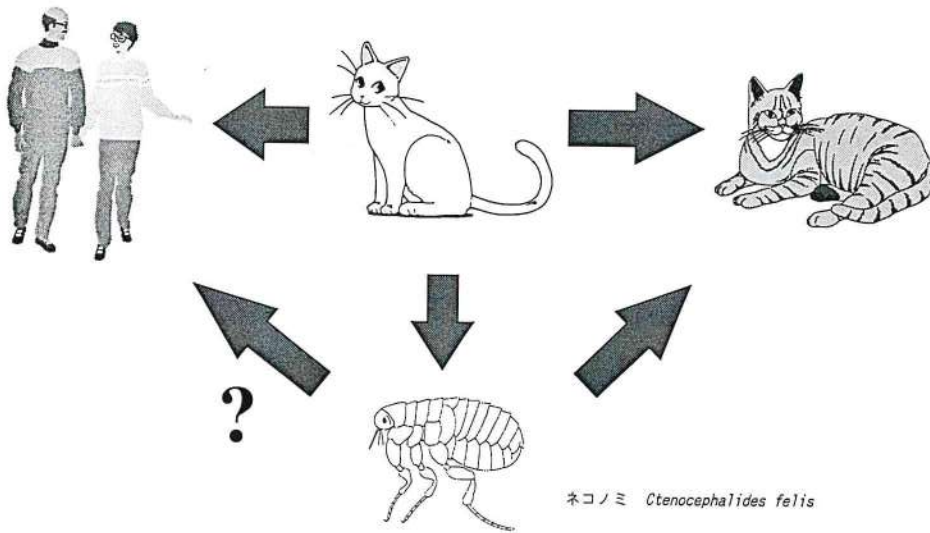


Fig. 1. *B. henselae* の伝播様式

かの理由で口腔に排菌されたり、毛づくろい（グルーミング）の際に感染ノミをとりこむことで口腔（唾液）が汚染し、その汚染が爪や毛に移行して、人あるいは猫（喧嘩）での創傷感染をおこすものと推定される(Fig. 1)。猫ノミは宿主域が広く、人を吸血し、場合によっては皮膚炎を起こすこともあるので、猫から人への伝播経路の一つとして注目すべきであろう。

9. 予防

本症の病原巣は猫属とくに若い飼猫、野良猫である。米国では約7,000万頭の猫がおり、そのうち1,500万頭が潜在的な感染源と推定されている [61]。わが国の飼い猫は約700万頭(内猫、外猫)とされている。*B. henselae*の分離率 (3.3%) あるいは抗体保有率 (10~15%) から試算すると、

き、猫との接触を避けるべきである。猫に見られる菌血症は、前述したように間欠的であり、一時期の菌検索が陰性であっても100%非感染猫であるとの保証はない。また、ドキシサイクリンなどの抗菌性物質の本菌に対する排除効果に全幅の信頼を寄せることは現在の知見よりすると危険といわざるを得ない。

おわりに

猫ひっかき病の病原体が*B. henselae*であることが確定し、本症に関する研究が大きく一歩前進した。これにより、本症の疫学は一気に解決の方向に進むものと考えられた。しかしながら、*B. henselae*には分子遺伝学的あるいは抗原的に異なるものがあるばかりでなく、新たに*B. clarridgeiae*もCSD

の原因となることが判明し、さらにこれらの菌が混合感染したり、一度否定された*A. felis*がCSDの原因として再度検討せざるを得なくなるなど、本症の疫学はさらに複雑な様相を帯びてきた。

今後、これらの諸点を踏まえた上で疫学調査がなされるべきであり、より簡便で信頼性の高い診断方法の開発が望まれる。また、予防対策の一環

として、猫に対するワクチン接種による感染防御の可能性も検討する必要がある。

なお、本菌の分離同定と抗体検査に関しては、日本大学生物資源科学部、獣医公衆衛生学研究室 (Tel & FAX: 0466-84-3636) までお問い合わせ下さい。

文 献

- 1) Abbott R C, Chomel B B, Kasten R W, Floyd-Hawkins K A, Kikuchi Y, Koehler J E & Pedersen N C (1997) Experimental and Natural Infection with *Bartonella henselae* in Domestic Cats. *Comp. Immun Microbiol Infect Dis*, 20, 41-59.
- 2) Adal K A, Cockerell C J & Oetri W A Jr (1994) Cat Scratch Disease, Bacillary Angiomatosis and Other Infections due to *Rochalimaca*. *N Engl J Med*, 330, 1509-1515.
- 3) Anderson B, Sims K, Regnery R, Robinson L, Schmidt N J, Goral S, Rager C and Edward K (1994) Detection of *Rochalimaea henselae* DNA in Specimens from Cat Scratch Disease Patients by PCR. *J Clin Microbiol*. 32, 942-948.
- 4) 荒島康友, 河野均也, 馬場俊一, 手塚利治, 宗村徹也, 浅野隆司, 保刈成男 (1993) Cat Scratch Disease の 1 症例: 臨床菌学的見地から. *感染症学雑誌*, 67, 81-84.
- 5) Autenrieth I B & Haimerl M (1998) Human Diseases-Apart from Cat-Scratch Disease, Bacillary Angiomatosis, and Peliosis-and Carriership Related with *Bartonella* and *Afipia* Species. In *Bartonella and Afipia Species Emphasizing Bartonella henselae*. *Contrib Microbiol (A Schmidt ed)*, vol 1, 63-76. Karger, Basel.
- 6) Baneth G, Kordick D L, Hegarty B C & Breitschwardt E B, (1995) Comparative Seroreactivity to *Bartonella henselae* and *Bartonella quintana* among Cats from Israel and North Carolina. *Vot Microbiol*, 50, 95-103.
- 7) Bergmans A M C, de Jong C M A, van Amorongen G, Schot C S, & Schouls L M (1997) Prevalence of *Bartonella* Species in Domestic Cats in the Netherlands. *J Clin Microbiol*, 35, 2256-2261.
- 8) Bergmans A M C, Schellekens J F P, van Embden J D A & Schouls L M (1995) Predominance of Two *Bartonella henselae* Variants among Cat-Scratch Disease Patients in the Netherlands. *J Clin Microbiol*, 34, 254-260.
- 9) Bergmans A M C and Schouls L M (1998) Characterization of Isolates of *Bartonella henselae* by Restriction Endonuclease Analysis of the PCR-Amplified 16S-23SrRNA Gene Spacer Region. In *Bartonella and Afipia Species Emphasizing Bartonella henselae*. *Contrib Microbiol (A Schmidt ed)*, vol 1, 154-163. 153. Karger, Basel.
- 10) Birtles R J, Harrison T G & Taylor A G (1993) Cat Scratch Disease and Bacillary Angiomatosis: Aetiological Agent and the Link with AIDS. *Communicable Disease Report (CDR)*, 3, R 107-110.
- 11) Birtles R J and Raoult D (1998) The Genera *Afipia* and *Bartonella*. In *Bartonella and Afipia Species Emphasising Bartonella henselae*. *Contrib Microbiol (A Schmidt ed)*, pp 1-31. Karger Basel.
- 12) Branley J, Wolfson C, Waters P, Gottlieb T & Bradbury R (1996) Prevalence of *Bartonella henselae* Bacteremia, the Causative Agent of Cat Scratch Disease, in an Australian Cat Population. *Pathology*, 28, 262-265.
- 13) Brenner D J, Hollis D G, Moss C W, English C K, Hall G S, Vincent J, Radosevic J, Birkness K A, Bibb W F, Quinn F D Swaminathan B, Weaver R E, Reeves M W, O'Connor S P, Hayes P S,

- Tenover F C, Steigerwalt A G, Perkins B A, Daneshver M I, Hill B C, Washington J A, Woods T C, Hunter S B, Hadfield T L, Ajello G W, Kaufmann A F, Wear D J & Wenger J D (1991) Proposal of *Afipia* gen. nov., with *Afipia felis* sp. nov. (Formerly the Cat Scratch Disease Bacillus), *Afipia clevelandensis* sp. nov. (Formerly the Cleveland Clinie Foundation Strain), *Afipia broomeae* sp. nov., and Three Unnamed Genospecies. J Clin Microbiol, 29, 2450-2460.
- 14) Brenner D J, O'Conner S P, Winkler H H & Toeigerwalt A G (1993) Proposals to Unify the Genera *Bartonella* and *Rochalimaea*, with Descriptions of *Bartonella quintana* comb. nov., *Bartonella vinsonii* comb. nov., *Bartonella henselae* comb. nov., and *Bartonella elizabethae* comb. nov., and to Remove the Family *Bartonellaceae* from the Order *Rickettsiales*. Int J Syst Bacteriol, 43, 777-786.
 - 15) Carithers H A (1985) Cat Scratch Disease. An Overview Based on a Study of 1,200 Patients. Am J Dis Child, 139, 1124-1133.
 - 16) CDC (1994) A Case of Encephalitis Caused by Cat-Scratch Disease, 1994 Florida, USA. MMWR, 43, 909.
 - 17) Childs J E, Olson J G, Cohen W N, Fakile Y, Rooney J A, Bacellar F & Regnery R L (1995) Prevalence of Antibodies to *Rochalimaea* Species (Cat Scratch Agent) in Cats. Vet Rec, 136, 519-520.
 - 18) Childs J E, Rooney J A, Cooper J L, Olson J G, & Regnery R L (1994) Epidemiology Observations on Infection with *Rochalimaea* Species among Cats Living in Baltimore Md. J Am Vet Med Assoc, 204, 1775-1778.
 - 19) Chomel B B, Abbott R C, Kasten R W, Floyd-Hawkins K A, Kass, P H, Glaser C A, Pedersen N C, & Koehler J E (1995) *Bartonella henselae* Prevalence in Domestic Cats in California : Risk Factors and Association between Bacteremia and Antibody Titers. J Clin Microbiol, 33, 2445-2450.
 - 20) Chomel B B, Gurfield A N, Boulouis H J, Kasten R W et Piemont Y (1996) Reservoir Felin de l'agent de la Maladie des Griffes du Chat, *Bartonella henselae*, en Region Parisienne : Resultats Preliminaires. Rec. Med. Vet. 171, 841-845.
 - 21) Chomel B B, Kasten R W, Floyd-Hawkins K, Chi B Yamamoto, K. Roberts-Wilson J, Gurfield A N, Abbott R C, Pedersen N C, & Koehler J E (1996) Experimental Transmission of *Bartonella henselae* by the Cat Flea. J Clin Microbiol, 34, 1952-1956.
 - 22) Clarridge J K III, Raich T J, Pirwani D, Simon B, Tsai L, Rodriguez-Barradas M C, Regnery R, Zollo A, Jones D C & Rambo C (1995) Strategy to Detect and Identify *Bartonella* Species in Routine Clinical Laboratory Yields *Bartonella henselae* from Human Immunodeficiency Virus-Positive Patient and Unique *Bartonella* Strain from His Cat. J Clin Microbiol, 33, 2107-2113.
 - 23) Cockerell C J, and Friedman-Kien A E (1988) Epithelioid Angiomatosis and Cat Scratch Disease Bacillus. Lancet, i, 1334-1335.
 - 24) Cockerell C J, Whitlow M A, Webster G F & Friedman-Kien A E (1987) Epithelioid Angiomatosis - A Distinct Vascular Disorder in Patients with the Acquired Immunodeficiency Syndrome or AIDS-related Complex. Lancet, ii, 654-656.
 - 25) Dalton M J, Robinson L, Cooper J, Regnery R L, Olson J G and Childs J K (1995) Use of *Bartonella* Antigens for Serologic Diagnosis of Cat-Scratch Disease at National Reference Center. Arch Intern Med, 150, 1670-1676.
 - 26) Debré R, Lamy M, Jammet M, Jammot M L, Costil L, et Mozziconacci P (1950) La Maladie des Griffes de Chat. Semaine des Hopitaux Paris, 26, 1895-1904.
 - 27) Debré R, Lamy M, Jammet M L, Costil L et Mozziconacci P (1950) La Maladie des Griffes de Chat. Bull Mem Med Hop Paris, 66, 76-79.
 - 28) Delahoussaye R M & Osborne B M (1990) Cat Scratch Disease Presenting as Abdominal Visceral

- Granulomas. *J Infect Dis*, 161, 71-78.
- 29) Demers D M, Bass J N, Vincent J M, Person D A, Noyes D K, Staeger C M, Samlaska C P, Lockwood N R, Regnery R L, & Anderson B E (1995) Cat-scratch Disease in Hawaii : Etiology and Seroepidemiology. *J Pediatr* 127, 23-26.
 - 30) Dolan M J, Wong M T, Regnery R L, Jorgensen J H Garcia M, Peters J & Drehner D (1993) Syndrome of *Rochalimaea henselae* Adenitis Suggesting Cat Scratch Disease. *Ann Intern Med*, 118,331-336.
 - 31) Drancourt M, Birtles R, Chaumentin G, Vandenesch F, Etienne J & Raoult D (1996) New Serotype of *Bartonella henselae* in Endocarditis & Cat-Scratch Disease. *Lancet*, 347, 441-443.
 - 32) Drancourt M, Donnet A, Pelletier J & Raoult D (1992) Acute Meningoencephalitis Associated with Seroconversion to "*Afipia felis*". *Lancet*, 340, 558.
 - 33) Dupon M, de Larclause A-M S, Brouqui P, Drancourt M, Raoult D, de Mascarel A & Lacut J-Y (1996) Evaluation of Serological Response to *Bartonella heaselae*, *Bartonella quintana* and *Afipia felis* Antigens in 64 Patients with suspected Cat-scratch Disease. *Scand J Infect Dis*, 28, 361-366.
 - 34) English C K, Wear D J, Margileth A M, Lissner C R & Walsh G P (1988) Cat Scratch Disease. Isolation and Culture of the Bacterial agent. *J Am Med Assoc*, 1259, 1347-1352.
 - 35) 榎真佐史, 加藤博之, 小林龍彦, 大森啓造, 福井次矢, 須永俊明 (1992) 猫ひっかき病の一例. 臨床研究, 69, 181-183.
 - 36) Fournier P-E & Raoult D (1998) Cat-Scratch Disease and an Overview of Other *Bartonella henselae*-Related Infections. I, 32-62. In *Bartonella and Afipia Species Emphasizing Bartonella heaselae*. *Contrib Microbiol* (A Schmidt ed), vol 1, pp 32-62 Karger, Basel.
 - 37) Fumarola D, Petruzzelli R, Giuliani G, Partipilo M R & Pece S (1994) Cat-scratch Disease in Italy : A Serological Approach. *Microbiologica*, 17, 255-258.
 - 38) Giladi M, Avidor B, Kletter Y, Abulafia S, Slater L N, Welchi D F, Brenner D J, Steigerwalt A G, Whitney A M & Ephros M (1998) Cat Scratch Disease : the Role of *Afipia felis*. *J Clin Microbiol*, 36, 2499-2502.
 - 39) Glaus T, Hofmann-Lehmann R, Greene C, Glaus B, Wolfensberger C & Lutz H (1997) Seroprevalence of *Bartonella henselae* Infection and Correlation with Disease Status in Cats in Switzerland. *J Clin Microbiol*, 35, 2883-2885.
 - 40) Goldenberger D & Altwegg (1998) New Approaches on Molecular Diagnostics of Human Infections Caused by *Bartonella hense*. In *Bartonella and Afipia Species Emphasizing Bartonella henselae*. *Contrib Microbiol* (A Schmidt ed), vol 1, 130-142. Karger, Basel.
 - 41) Greene C E, McDermott M, Jameson P H, Atkins C L, & Marks A M (1996) *Bartonella henselae* Infection in Cats : Evaluation during Primary Infection, Treatment, and Rechallenge Infection. *J Clin Microbiol*, 34, 1682-1685.
 - 42) Groves M G & Harrington K S (1994) *Rochlimaea henselae* Infection : Newly Recognized Zoonoses Transmitted by Domestic Cats. *J Am Vet Assoc*, 204, 267-271.
 - 43) Guptill L, Slater L, Wu C-C, Lin T-L, Glickman L T, Welch D F & HogenEsch H (1997) Experimental Infection of Young Specific Pathogen-Free Cats with *Bartonella henselae*. *J Infect Dis*, 176, 206-216.
 - 44) Gurfield A N, Boulouis H-J, Chomel BB, Heller R, Kasten R W, Yamamoto K & Piemont Y (1997) Coinfection with *Bartonella clarridgeiae* and *Bartolella henserlae* and with Different *Bartonella henselae* Strains in Domestic Cats. *J Clin Microbiol*, 35, 2120-2123.
 - 45) 浜口栄祐, 長野和夫 (1953) 猫ひっかき病の1例. 臨床雑誌外科, 15, 672-674.
 - 46) Hamilton D H, Zangwill K M, Hadler J L and Carter M L (1995) Cat-scratch Disease-Connecticut 1992-1993. *J Infect Dis*, 172, 570-573.

- 47) Heller R, Artois M, Xemar V, De Briel D, Gehin H, Jaulhac B, Monteil H & Piemont Y (1997) Prevalence of *Bartonella henselae* and *Bartonella clarridgeiae* in Stray Cats. J Clin Microbiol, 35, 1327-1331.
- 48) 樋田謙二郎, 亀山嘉光, 中島 健, 山田長政 (1991) 耳介前部に腫脹をきたした猫ひっかき病の1例. 日本口腔外科学雑誌, 37, 1888-1889.
- 49) Holley H P (1991) Successful Treatment of Cat-scratch Disease with Ciprofloxacin. J Am Med Assoc, 265, 1563-1565.
- 50) Jackson L A, Perkins B A & Wenger J D (1993) Cat Scratch Disease in the United States (1993) An Analysis of Three National Databases. Am J Public Health, 83, 1707-1711 (1993)
- 51) Jameson P, Greene C, Regnery R, Dryden M, Marks A, Brown J, Cooper J, Glaus B, & Greene R (1994) Prevalence of *Bartonella henselae* Antibodies in Pet Cats Through Regions of North America. J Infect Dis, 172, 1145-1149.
- 52) Joblet C, Roux V, Drancourt M, Gouvernet J & Raoult D (1995) Identification of *Bartonella (Rochalimaea)* Species among Fastidious Gram-Negative Bacteria on the Basis of the Partial Sequence of the Citrate Synthase Gene. J Clin Microbiol, 33, 1879-1883.
- 53) Kalter S S (1961) Cat Scratch Disease : Complement Fixation and Skin Test results. Ann Intern Med, 55, 903-910.
- 54) Kelly P J, Matthewman L A, Hayter D, Downey S, Wray K, Bryson N R & Raoult D (1996) *Bartonella (Rochalimaea) henselae* in Southern Africa-Evidence for Infections in Domestic Cats and Implications for Veterinarians. J S Afr Vet Assoc, 67, 182-187.
- 55) Kemper C A, Lombard C M, Diresinski S C & Tompkins L S (1990) Visceral Bacillary Epithelioid Angiomatosis : Possible Manifestations of Disseminated Cat Scratch Disease in the Immunocompromised Host : A Report of Two Cases. Am J Med, 89, 216-222.
- 56) Kirkpatrick C E & Whiteley H E (1987) Argyrophilic Intracellular Bacteria in the Lymph Node of a Cat : Cat Scratch Disease Bacillus? J Infect Dis, 156, 690-601.
- 57) Koehler J E, Glaser C A & Tappero J W (1994) *Rochalimaea henselae* Infection : A New Zoonosis with the Domestic Cat as Reservoir. J Am Med Assoc, 271, 531-535.
- 58) Koehler J E, LeBoit P E, Egbert B M & Berger T G (1988) Cutaneous Vascular lesions and Disseminated Cat Scratch Disease in Patients with the Acquired Immunodeficiency Syndrome (AIDS) and AIDS-related Complex. Ann Intern Med, 109, 449-455.
- 59) Koehler J E, Quinn F D, Berger T G, LeBoit P E & Tappero J W (1992) Isolation of *Rochalimaea* Species from Cutaneous and Osseous Lesions of Bacillary Angiomatosis. New Engl J Med, 327, 1625-1631.
- 60) Kojima M, Hosomura Y, Itoh H, Johshita T, Ohno Y, Yoshida K, Asano S, Wakasa H, Nakamura S & Suchi T (1991) Monocytoid B Lymphocytes and Epithelioid Cell Clusters in Abscess-Forming Granulomatous Lymphadenitis with Special Reference to Cat Scratch Disease. Acta Pathol Jpn, 41, 363-368.
- 61) Kordick D & Breitschwerdt E (1995) Intraerythrocytic Presence of *Bartonella henselae*. J Clin Microbiol, 33, 1655-1656.
- 62) Kordick D J & Breitschwerdt E B (1998) Infections and Carriership of *Bartonella* and *Afipia* Species in Veterinary Medicine. Infections in HIV and AIDS. In *Bartonella* and *Afipia* Species Emphasizing *Bartonella henselae*. Contrib Microbiol (A Schmidt ed), vol 1, 183-200. Karger, Basel.
- 63) Kordick D L & Breitschwerdt E B (1997) Relapsing Bacteremia after Blood Transfusion of *Bartonella henselae* to Cats. Amer J Vet Res, 58, 492-497.

- 64) Kordick D L & Breitschwerdt E B (1998) Persistent infection of Pets within a Household with Three *Bartonella* Species. *Emerging Infect Dis*, 4, 325-328.
- 65) Kordick D L, Hilyard E J, Hadfield T L, Wilson K H, Steigerwalt A G, Brenner D J & Breitschwerdt E B (1997) *Bartonella clarridgeiae*, a Newly Recognised Zoonotic Pathogen Causing Inoculation Papules, Fever, and Lymphadenopathy (Cat Scratch Disease). *J Clin Microbiol*, 35, 1813-1818.
- 66) Kordick D L, Wilson K H, Sexton D J, Hadfield T L, Berkhoff H A & Breitschwerdt E B (1995) Prolonged *Bartonella* Bacteremia in Cats Associated with Cat-Scratch Disease Patients. *J Clin Microbiol*, 33, 3245-3251.
- 67) Krasemann C (1998) Therapy of *Bartonella henselae* Associated Human Disease. *In Bartonella and Afipia Species Emphasizing Bartonella henselae*. *Contrib Microbiol (A Schmidt ed)*, vol 1, pp 176-182. Karger, Basel.
- 68) 黒田令子, 要 英美, 吉原俊雄 (1992) 猫ひっかき病の1例. 耳鼻咽喉, 63, 289-294.
- 69) 草場秀信, 吉田 博, 中村博子, 草場朗子, 吉本 治, 緒方秀章, 佐田通夫, 谷川久一 (1997) 酵素抗体法 (E L A) により *Bartonella henselae* 抗体価上昇を確認できた猫ひっかき病の1例. *感染症学雑誌*, 71, 1075-1079.
- 70) La Scola B & Raoult D (1996) Serological Cross-Reactions between *Bartonella quintana*, *Bartonella henselae*, and *Coxiella burnetii*. *J Clin Microbiol*, 34, 2270-2274.
- 71) Lawson P A & Collins M D (1996) Description of *Bartonella clarridgeiae* sp. Nov. Isolated from the Cat of a patient with *Bartonella henselae* Septicemia. *Med Microbiol, Lett.* 5, 64-73.
- 72) LeBoit P, Berger T G, Egbert B M, Yen T S B, Stoler M H, Bonfiglio T A, Strauchen J A, English C K & Wear D J (1988) Epithelioid Haemangioma like Vascular Proliferation in AIDS ; Manifestations of Cat Scratch Disease Bacillus Infection? *Lancet*, i, 960-963.
- 73) Lucey D, Dolan M J, Moss C W, Garcia M, Hollis D G, Wegner S, Morgan G, Almeida R, Leong D, Greisen K S, Welch D F & Slater L N (1992) Relapsing Illness due to *Rochalimaea henselae* in Immunocompetent Hosts. Implication for Therapy and New Epidemiological Associations. *Clin Infect Dis*, 14, 683-689.
- 74) Mainardi J-L, Figliolini C, Blanche P, Baret-Rigoulet M, Galezowski N, Fournier P-E and Raoult D. (1989) Cat Scratch Disease due to *Bartonella henselae* Serotype Marseille (Swiss Cat) in a Seronegative Patients. *J Clin Microbiol*, 36, 2800
- 75) Margileth A M (1971) Cat Scratch Disease in 65 Patients. *Clin Proc Children's Hosp*, 27, 213-223.
- 76) Margileth A M & Baehren D F (1998) Chest-Wall Abscess due to Cat-Scratch Disease (CSD) in an Adult with Antibodies to *Bartonella clarridgeiae* : Case Report and Review of the Thoracopulmonary Manifestations of CSD. *Clin Infect Dis*, 27, 353-357.
- 77) Margileth A M, Wear D J & English C K (1987) Systemic Cat Scratch Disease : Report of 23 Patients with Prolonged or Recurrent Severe Bacterial Infection. *J Infect Dis*, 155, 390-402.
- 78) Margileth A W, Wear D J, Hadfield T L, Schlagel C J, Spigel G T & Muhibauer J E (1984) Cat Scratch Disease. Bacteria in Skin at the Primary Inoculation Site. *J Am Med Assoc*, 252, 928-931.
- 79) Maruyama S, Hiraga S, Yokoyama E, Naoi M, Tsuruoka Y, Ogura Y, Tamura K, Namba S, Kameyama Y, Nakamura S & Katsube Y (1998) Seroprevalence of *Bartonella henselae* and *Toxoplasma gondii* Infections among Pet Cats in Kanagawa and Saitama Prefectures. *J Vet Med Sci*, 997-1000.
- 80) Maruyama S & Katsube Y (1998) Epidemiology and Pathology of *Bartonella henselae* in Cats. *In Bartonella and Afipia Species Emphasizing Bartonella henselae*. *Contrib Microbiol (A Schmidt ed)*, vol 1, pp 201-210. Karger, Basel.

- 81) 丸山総一, 菊地栄作, 清水敦之, 山口福光, 田中茂男, 酒井健夫, Boonmar S, 萩原敏且, 勝部泰次(1998) 日本人及びタイ人における *Bartonella henselae* 感染状況. 第125回日本獣医学会, 宇都宮.
- 82) Maruyama S, Nogami S, Inoue I, Namba S, Asanome K & Katsube Y (1996) Isolation of *Bartonella henselae* from Domestic Cats in Japan. J Vet Med Sci 58, 81-83.
- 83) Maurin M and Raoult D (1998) Minimal Inhibitory Concentration Determination in *Bartonella henselae*. In *Bartonella & Afipia Species Emphasizing Bartonella henselae*. Contrib Microbiol (A Schmidt ed), vol 1, 164-175. Karger, Basel.
- 84) Norman A F, Regnery R F, Jameson P, Green C & Krause D C (1995) Differentiation of Bartonella-Like Isolates at the Species Level by PCR-Restriction Fragment Length Polymorphism in the Citrate Synthase Gene. J Clin Microbiol, 33, 1797-1803.
- 85) 大西善博, 入江広弥, 柳原康章, 長村洋三 (1991) 動物性皮膚症, Cat Scratch Diseaseの1例. 皮膚臨床, 33, 1519-1523.
- 86) Perkins B A, Swaminathan B, Jackson L A, Brenner D J, Wenger J D & Regnery R L (1992) Case 22-1992-Pathogenesis of Cat Scratch Disease. New Engl J Med, 327, 1599-1600.
- 87) Perkocha L A, Geaghan S M, Yen B, Nishimura S L, Chan S P, Garcia-Kennedy R, Honda G, Stoloff A C, Klein H Z, Goldman R L, Meter S V, Ferrell L D & LeBoit P E (1990) Clinical and Pathological Features of Bacillary Peliosis Hepatitis in Association with Human Immunodeficiency Virus Infection. New Engl J Med, 323, 1581-1586.
- 88) Prier J E (1958) Cat Scratch Fever. Ann N Y Acad Sci, 70, 650-667.
- 89) Reed J A, Brigati D J, Flynn S D, Mc Nutt N S, Min K-W, Welch D F & Slater L N (1992) Immunocytochemical Identification of *Rochalimaea henselae* in Bacillary (Epithelioid) Angiomatosis, Parenchymal Bacillary Peliosis, and Persistent Fever with Bacteremia. J Surg Pathol, 16, 650-657.
- 90) Regnery R L, Anderson B E, Clarridge J E III, Roderiguez-Barradas M C, Jones D C & Carr J H (1992) Characterization of a Novel *Rochalimaea* Species, *Rochalimaea henselae* sp. nov., Isolated from Blood of a Febrile, Human Immunodeficiency Virus-Positive Patient. J Clin Microbiol, 30, 256-274.
- 91) Regnery R L, Martin M & Olson J (1992) Naturally Occurring "*Rochalimaea henselae*" Infection in Domestic Cat. Lancet, 340, 557.
- 92) Regnery R L, Olson J G, Parking B A & Bibb W (1992) Serological Response to "*Rochalimaea henselae*" Antigen in Suspected Cat-scratch Disease. Lancet, 339, 1443-1445.
- 93) Regnery R L, Rooney J A, Johnson A M, Nesby S L, Manzewitsch P, Beaver K. & Olson J G (1996) Experimentally Induced *Bartonella henselae* Infections Followed by Challenge Exposure and Antimicrobial Therapy in Cats. Am J Vet Res, 57, 1714-1719.
- 94) Relmann D A, Loutit J S, Schmidt T M, Falkow S & Tompkins L S (1990) The Agent of Bacillary Angiomatosis. An approach to the Identification of Uncultured Pathogens. New Engl J Med, 323, 1573-1580.
- 95) Roderiguez-Barradas M C (1998) Characterization of Isolates of *Bartonella henselae* by Repetitive Element PCR. In *Bartonella and Afipia Species Emphasizing Bartonella henselae*. Contrib Microbiol (A Schmidt ed), vol 1, 143-158. Karger, Basel.
- 96) Ruggiero F M (1998) Bacillary Angiomatosis and Bacillary Peliosis: Histopathological Features and Differential Diagnosis. In *Bartonella and Afipia Species Emphasizing Bartonella henselae*. Contrib Microbiol (A Schmidt ed), vol 1, 87-97. Karger, Basel.
- 97) 斉藤義弘, 富田和江, 野崎秀次, 小林信一, 久保政勝 (1991) 急性脳症を合併した猫 ひっかき病の1例. 感染症誌, 65, 1464-1469.
- 98) Sander A (1998) Microbiological Diagnosis of *Bartonella* Species and *Afipia felis*. In *Bartonella and*

- Afipia* Species Emphasizing *Bartonella henselae*. *Contrib Microbiol (A Schmidt ed), vol 1*, 98-112. Karger, Basel.
- 99) Sander A, Buhler C, Pelz K, von Cramm E & Brecht W (1997) Detection and Identification of Two *Bartonella henselae* Variants in Domestic Cats in Germany. *J Clin Microbiol*, 35, 584-587.
 - 100) 佐々木俊也, 桑原尚志, 中島芳博, 福田誠司, 井上徳光, 平野喜美子, 折居忠夫 (1991) 岐阜市の一地域に発生した猫ひっかき病の4例. *小児内科*, 23, 1823-1827.
 - 101) Schlossberg D, Morad Y, Krouse T B, Wear D J & English C K (1989) Culture Proved Disseminated Cat-Scratch Disease in Acquired Immunodeficiency Syndrome. *Arch Intern Med*, 149, 1437-1439.
 - 102) Schwartzman W A (1992) Infections due to *Rochalimaea*: The Expanding Clinical Spectrum. *Clin Infect Dis (Rev Infect Dis)*, 15, 893-902.
 - 103) Slater L N, Welch D F, Hensel D & Coody D W (1990) A Newly Recognized Fastidious Gram-Negative Pathogen as a Cause of Fever & Bacteremia. *New Engl J Med*, 323, 1587-1593.
 - 104) Slater L N, Welch D F and Min K-W (1992) *Rochalimaea henselae* Causes Bacillary Angiomatosis and Peliosis hepatis. *Arch Intern Med*, 152, 602-606.
 - 105) Spaulding W B and Hennessy J N (1960) Cat Scratch Disease. A Study of Eighty-Three Cases. *Am J Med*, April, 504-509.
 - 106) Steeper T A, Rosenstein H, Weiser J, Inampudi S & Snover D (1992) Bacillary Angiomatosis Involving the Liver, Spleen and Skin in an AIDS Patient with Concurrent Kaposi's Sarcoma. *Am J Clin Pathol*, 97, 713-718.
 - 107) Szalc-Kelly C M, Goral S, Perez-Perez G I, Perkins B A, Regnery R L & Edwards K M (1995) Serological Responses to *Bartonella* and *Afipia* Antigens in Patients with Cat Scratch Disease. *Pediatr*, 96, 1137-1142.
 - 108) Tappero J W, Mohle-Boetani J, Koehler J E, Swaminathan B, Berger T G, LeBoit P E, Smith L L, Wenger J D, Pinner R W, Kemper C A & Reingold A L (1993) The Epidemiology of Bacillary Angiomatosis and Bacillary Peliosis. *J Am Med Assoc*, 269, 770-775.
 - 109) Tappero J W, Koehler J E & Berger T G (1993) Bacillary Angiomatosis and Bacillary Splenitis in Immunocompetent adults. *Ann Intern Med*, 118, 363-365.
 - 110) Tierno P M Jr (1998) Diagnostics of Human Infections Caused by *Bartonella henselae*. In *Bartonella and Afipia Species Emphasizing Bartonella henselae*. *Contrib Microbiol (A Schmidt ed), vol 1*, 113-129, Karger, Basel.
 - 111) 坪井広美, 衛藤光, 西岡清, 高宮晴男 (1991) Cat Scratch Diseaseの1例. *皮膚臨床*, 33, 923-927.
 - 112) Ueno H, Muramatsu Y, Chomel B B, Hohdatsu T, Koyama H, & Morita C (1995) Seroepidemiological Survey of *Bartonella (Rochalimaea) henselae* in Domestic Cats in Japan. *Microbiol Immunol*, 39, 339-341.
 - 113) Ueno H, Hohdatsu T, Muramatsu Y, Koyama & Morita C (1996) Does Coinfection of *Bartonella henselae* and FIV Induce Clinical Disorders in Cats? *Microbiol Immunol*, 40, 617-620.
 - 114) Wear D J, Margileth A M, Hadfield T L, Fischer G W, Schlagel C J & King F M (1983) Cat Scratch Disease: A Bacterial Infection. *Science*, 221, 1403-1405.
 - 115) Welch D F, Pickett D A, Slater L N, Steigerwalt A G & Brenner D (1992) *Rochalimaea henselae* sp. nov., a Cause of Septicemia, Bacillary Angiomatosis, and Parenchymal Bacillary Peliosis. *J Clin Microbiol*, 30, 275-280.
 - 116) Wong M T (1998) *Bartonella henselae* Infections in HIV and AIDS. In *Bartonella and Afipia Species Emphasizing Bartonella henselae*. *Contrib Microbiol (A Schmidt ed), vol 1*, 77-86. Karger, Basel.
 - 117) Yamaguchi F, Ando K, Tokunaga N, Kato T, Naguira H, Fukumoto M, Yamamoto H, Maruyama

- S, Katsube Y (1997) A Case of Cat Scratch Disease. 13th International Conference on Oral and Maxillofacial Surgery, Kyoto.
- 118) Yamamoto K, Chomel B B, Lowensteine J, Kikuchi Y, Phillips L G, Barr B C, Swift P K, Jones K R, Riley S P D, Kasten R W, Foley J E, & edersen N C (1998) *Bartonella henselae* Antibody Prevalence in Free-Ranging and Captive Wild Felids from California. *J Wildlife Dis*, 34, 56-63.
- 119) 山崎洋二, 竹口東一郎, 佐川博文, 嶋村皓臣, 田村和宏, 島田政博, 清原啓司 (1992) 猫ひっかき病30例の臨床的検討. 熊本医学会誌, 66, 19-28.
- 120) Yoshida H, Kusaba N, Omachi K, Miyazaki N, Yamawaki M, Tsuji Y, Nakahara K, Sumino M, Noudomi M, Shimokawara Y & Tanikawa K (1996) Serological Study of *Bartonella henselae* in Cat Scratch Disease in Japan. *Microbiol Immunol*. 40, 671-673.
- 121) Yousif A, Farid I, Baig B, Creek J, Olson P and Wallace M (1996) Prevalence of *Bartonella henselae* Antibodies among Human Immunodeficiency Virus-Infected Patients from Bahrain. *Clin Infect Dis*, 23, 398-399.
- 122) Zangwill K M, Hamilton D H, Perkins B A, Regnery R L, Plikaytis B D, Hadler J L, Cartter M L & Wenger J D (1993) Cat Scratch Disease in Connecticut. Epidemiology, Risk factors, and Evaluation of a New Diagnostic Test. *New Engl J Med*, 329, 8-13.
- 123) Zbinden R, Hochli M & Nadal D (1995) Intracellular Location of *Bartonella henselae* Cultivated with Vero Cells and Used for an Indirected Fluorescent-Antobody Test. *Clin Diag Lab Immunol*, 2, 693-695.

追 補

猫は*B. henselae*や*B. clarridgeiae*を赤血球中に保菌しており, そのいずれもがCSDの原因となることは, 前述したとおりである. 最近, アメリカの猫の血液から分離された株の中に他の*Bartonella*属と表現型, 遺伝子型ともに異なる新種の*Bartonella*が存在することが明らかとなり, *B. koehlerae*と命名された(1). 本菌は, 他の*Bartonella*に比べると発育は遅く, また, 5%ウサギ血液加ハートインフュージョン寒天培地では発育しない. *B. henselae*と同様に処理した血液をチョコレート寒天培地に塗抹し, 14日間ろうそく培養(微好気)培養すると, ピンポイントコロニーを形成する(1). 現在までのところ, 本菌の猫や人に対する病原性は不明であるが, 今後, CSDと本菌との関係についても注目していく必要があろう.

通常, 猫が*B. henselae*に自然感染した場合, あるいは, 実験感染した場合でも臨床症状は示さない. O'reillyら(2)は, 自然感染した猫から分離した*B. henselae*(LSU16株)の菌液, LSU16株実験感染猫の血液, ならびにLSU16株実験感染猫を吸血させたノミの糞を他の猫にそれぞれ皮内投与したところ, いずれの材料を接種された猫も傾眠, 発熱, 食欲不振などの症状を示したことを報告している(2). このように, *B. henselae*にも株によっては猫に病原性を示すものがあり, 今後, *B. henselae*の猫に対する病原性の発現にいかなる要因が関与しているのか, 解明する必要があるものと思われる.

引用文献

- 1) Droz, S., Chi, B., Horn, E., Steigerwalt, A. G., Whitne, A. M., & Brenner, D. J. (1999) : *Bartonella koehlerae* sp. nov., isolated from cats. *J. Clin. Microbiol.* 37, 117~1122.
- 2) O'reilly, K. L., Bauer, R. W., Freeland, R. L., Foil, L. D., Hughes, K. J., Rohde, K. R., Roy, A. F., Stout, R. W., & Triche, P. C. (1999) : Acute clinical disease in cats following infection with a pathogenic strain of *Bartonella henselae* (LSU16). *Infect. Immun.* 67, 3066~3072.

豚の各所解剖学 VII. 単蹄豚前肢の筋

網野志明・谷口只敏・遠藤健治・Oka-Obara, H. A*.

牧田登之

〔受付：1998年10月20日〕

REGIONAL ANATOMY OF SWINE VII.

MUSCLES OF FOREFOOT OF PARAGUAYAN MULE PIGS.

AMINO, T., TANIGUCHI T., ENDO, K, OKA-OBARA, H. A*.

and MAKITA, T.

*Department of Veterinary Anatomy, Yamaguchi University, Yamaguchi 753-8515, Japan
and Department of Animal Reproduction, Faculty of Veterinary Medicine,
Asuncion, Paraguay (Universidad Nacional de Asuncion, Facultad de Ciencias Veterinarias)*

〔Received for publication : October 20, 1998〕

Feral hogs in Paraguay often have mule-foot or syndactylous of manus. They are mixed with domestic pigs. Therefore, approximately 10 % of pigs at a slaughter house in the area of Asuncion have one to four mule-foot. They call those mule-foot hogs as culeburc or donkey pigs. Osteologically only phalanx distalis of the III and IV digits are fused. In this report, the muscle of those fused manus were dissected. The muscles of mule-foot were not like those of horse or mule. Not all feet of a given culeburc were syndactylous. An incompletely fused one has a shallow sulcus on the surface of its ungula. More complete mule-foot occurred in forefoot than in hind foot. For example, a given pueburo could have two mule foot in forefeet, one normal foot and one incompletely fused foot in hind legs. It is not known why forefoot is likely to have more fused ungula than hindfoot. Whether the fusion of phalanx distalis indicates or not the process of evolution of digits of horses and mules remains to be elucidated. (With sincere thanks of the present authors to the staffs of faculty of veterinary medicine, Asuncion University, JICA Paraguay Office, Ministerio de Agriculturayy Gandra, Asuncion, Paraguay., for their assistance to this project.)

野生の豚の中には、第III指と第IV指が合指症となって、単蹄になっているものがあるといわれており¹⁶、牛の奇形の中にもそのような例が報告されているが、通常飼育している豚の中でもかなりの単蹄豚

* 山口大学農学部獣医解剖学教室

* Faculty of Veterinary Medicine, Asuncion University, Asuncion, Paraguay.

がいるらしいということは、パラグアイへ海外協力隊で行っていた遠藤が最初に伝えた情報であった。その時は2〜3葉の写真のみであったが、次いで子豚のものではあるが骨格標本を送ってくれた。そこで谷口が整理して、これを獣医学会で報告した(1990)。さらにOka先生の御協力のもとに現地で7頭のそのような豚をあつめていただいたので牧田が1993年に現地へおもむきアスンシオン大学獣医学部の全面協力を得て解剖実習室で解剖することができた。その概要はふたたび獣医学会と、アメリカの解剖学会¹⁵⁾、国際解剖学会¹⁴⁾で発表した。今回そのうちの前脚4本について主に筋系を網野が検索したので、豚の局所解剖学^(1-13,17-20)の一つとしてその概要を報告する。

材料の方法

1993年にパラグアイのアスンシオン大学の附属牧場に集められた5頭と、大学に近接する飼育場からの2頭の単蹄豚を、大学の解剖場で電殺し解剖を行った。ホルマリン漬けにしたあと前肢端のみを持ちかえて、今回の材料とした。

結 果

Fig. 1は右前肢の下腿全面の比較的浅層の総指伸筋、橈側手根伸筋、橈側手根屈筋、上腕筋、上腕二筋節、円回内筋、第一指外転筋、第四指伸筋、第五指伸筋を示している。同様に Fig. 2は、右前肢外側、Fig. 3は内側にみられる筋を示している。

Fig. 5は、Fig. 1の総指伸筋や橈側手根伸筋を切除して深部をみせたものであり、同じように Fig. 6は Fig. 2の外側深部、Fig. 7は Fig. 3の内側深部、Fig. 8は後面深部を示している。Fig. 9と Fig. 10は更に深部の骨間筋と靭帯を示している。

1. 前腕および前足の骨格

(1) 前腕骨

橈骨と尺骨は、通常ブタと同様、骨結合により不動性となっている。

(2) 手根骨

第二手根骨と第二中手骨の手根中手関節に、1つの種子骨が見られた。その他の手根骨については、通常のブタと全く同様であった。

(3) 中手骨

第二から第五まで4つの中手骨を確認した。指骨と異なり、第三と第四中手骨は、通常のブタと同様、結合することなく、それぞれ独立していた。

(4) 指骨

単蹄ブタの特徴である第三と第四指の融合は、その末節骨だけに限定されていた。

また、第三指と第四指の中節骨の間隙には、1

つの種子骨が在り、その種子骨は、第三、第四末節骨に結合していた。

2. 前腕および前足の筋

(1) 前腕の背側から外側の筋

橈側手根伸筋 *M. extensor carpi radialis*

本筋は筋腹が大きく、浅部、中間部、深部から成る。よって、その起始点は、3つあり、浅部は上腕骨外側上顆稜、深部は鈎突窩、そして中間部は以上2つの起始点の間の位置から起る。

このうち、鈎突窩の起始部は、薄いが巾の広い腱で起こり、この腱の深部に総指伸筋内腹と中腹の起始部がある。

3つの起始点からは、それぞれ、筋腹が独立して出る。鈎突窩からは短い腱が出て筋腹となる。この3つの筋腹は密着しているが、明らかに独立していて、それぞれの筋腹は橈骨背面を下降しながら、まず中間部が浅部と融合し、次に深部が融合して1つの筋腹と成り、それから1本の停止腱に移行する。

停止腱は幅広く、筋腹と同じく強靭で、長第一指外転筋の腱と交差し、その下をくぐったあと、手根関節を越えて、第三中手骨と第四中手骨の近位背面に停止する。(Fig. 3)

長第一指外転筋 *M. abductor digiti I longus* 前腕背面の前腕骨間隙において、第二指伸筋の起始部遠位から前腕骨体遠位までの範囲で起こる。起始部のほとんどは前腕骨間隙の尺骨側であるが、一部橈骨側から起こる。

筋腹は扁平で、橈骨の背面を、外側から内側に向かって斜めに下降し、橈骨遠位で停止腱を出し、その腱は橈側手根伸筋の腱を乗り越えて、第二中手骨遠位に停止する。(Fig. 1) (Fig. 5)

総指伸筋 *M. extensor digitorum communis*
内腹・中腹・外腹の3腹から成る。

内腹と中腹は上腕骨外側上顆で、鈎突窩と鈎突窩の外側の縁から出て、起始部のすぐ遠位で2腹に分離する。

内腹の腱は、第三中手骨の背面、橈側手根伸筋停止腱の付着点遠位で2つに分かれ、その主腱は、第三指の中節骨に停止する。一方、細腱は、第二中手指節関節の関節包と結合するが、さらにそこから伸びて、第二指の末節骨に停止する。

中腹の腱は、中手骨の背面付近で2つに分岐し、主腱の方はさらに2つに分かれて、それぞれ第三・第四指の末節骨に停止する。一方、細腱は、内腹の主腱の下を通過して、第三中手骨背面を斜めに下走し、第2指の末節骨に停止する。

外腹（または深腹）は、上腕骨外側上顆、外側副靭帯から、第四指伸筋に密着した腱で起こり、筋腹のほとんどをその第四指伸筋で被われる。

外腹の腱は、第四中手骨の背面で2つに分岐し、その主腱は、中腹の主腱の下を通過して、第四指の中節骨遠位に停止する。一方、細腱は、第四指伸筋と交差してその上を横切り、第五指末節骨に停止する。なお、主腱の方は、内腹の腱に到達するまで、厚い伸筋支帯に被われる。(Fig. 1~3) (Fig. 6~7)

長第一指伸筋および第二指伸筋

M. extensor digiti I iongus et digiti II

第四指伸筋と総指伸筋中腹および外腹の筋腹で被われる小さな筋。

前腕骨背面近位の橈骨頭が尺骨に結合している位置で、尺骨側から起こり、長第一指外転筋の筋腹の上を通過して遠位に下走する。

筋腹は、前腕骨の2/3を下降した地点で、極めて細い腱に移行し、その細腱は、総指伸筋中腹の腱の下に入り込み、中腹の腱に付着して遠位に向かうが、やがて中腹の腱が第二指への分枝を出す地点で、その腱と結合する。(Fig. 5)

外側指伸筋 *M. extensor digitorum laterallis*

第四指伸筋と第五指伸筋の2つを含み、上腕骨外側上顆、外側副靭帯から起こる。

第四指伸筋は、尺側手根骨の位置で停止腱に移行し、その腱は、第四指の背外側を通り、総指伸筋外側の腱と交差して、この下をくぐり、第四指の末節骨に停止する。

第五指伸筋は、第四指伸筋より小さく、その腹側にあつて、第5指末節骨に停止する。(Figs. 1 and 2) (Fig. 6)

尺側手根伸筋 *M. extensor carpi ulnaris*

上腕骨外側上顆から起こり、尺骨遠位で腱に移行し、その腱は、第五中手骨の近位に停止する。

筋腹と停止腱は、前腕骨の外尾側の縁に沿って下降するが、その際、常に、厚い筋腹の支帯に被われる。この支帯は外側上顆から、副手根骨の外側に停止するが、そこからさらに、第五指遠位の外側面まで伸びる。(Fig. 3)

(2) 前腕内側から尾側の筋

円回内筋 *M. pronator teres*

上腕骨内側上顆から起こり、橈骨の内側縁に沿って横たわる。前腕近位で広く薄い腱膜に移行して、橈骨の背内側、中間部から遠位の範囲に停止する。なお、この腱の下を深指屈筋の橈骨頭がくぐる。(Fig. 1) (Fig. 3)

橈側手根屈筋橈 *M. flexor carpi ulnaris*

上腕骨内側上顆から起こる。筋腹はよく発達していて、橈骨尾側遠位で停止腱に移行し、その腱は、第二指外転筋の下を通過して、第三中手骨近位端に終わる。(Fig. 3) (Figs. 9 and 10)

尺側手根屈筋 *M. flexor carpi ulnari*

上腕骨頭は、細長い筋で、上腕骨内側上顆に起こり、浅指屈筋と深指屈筋上腕骨頭の浅部の間を通過して、前腕尾側を下走し、副手根骨に停止する。尺骨頭は確認できなかった。(Figs. 3 and 4)

浅指屈筋 *M. flexor digitorum superficialis*

上腕骨内側上顆から起こり、全筋腹の2/3を進んだ所で、浅部と深部に分離する。浅部の腱は、副手根骨に小さな帯で支えられ、中手骨掌面遠位で、深指屈筋の第四指への腱をリング状に取り囲み、そのままその腱と共に、第四指の種子骨と種子骨の間の凹みの上を通過して、基節骨の位置で2枝に分かれ、その2枝で第四中節骨掌面に停止する。

深部は、その筋腹を、深指屈筋の共通腱（深指屈筋3頭の腱：幅広く腱膜の形をとる）で囲まれるが、停止腱に移行した後は、逆に分枝した深指

屈筋の第三指への腱を、リング状に取り囲み、第五中手指節関節上の、種子骨と種子骨の間の凹みの上を通過して、基節骨の位置で2枝に分かれ、その2枝で第三中手指節掌面に停止する。(Figs. 3 and 4) (Figs. 8, 9, 10)

深指屈筋 *M. flexor digitorum profundus*

上腕骨頭(浅部・深部)、尺骨頭、橈骨頭の3頭から成る。

上腕骨頭浅部と深部は、内側上顆から起こり、その浅部と深部の間に、浅指屈筋と近位屈筋間筋がある。浅部は非常に大きな筋復を持ち、深部はこれよりも小さい。

浅部は前骨尾側で尺骨に接して下降し、これに対して深部は、深指屈筋と近位屈筋間筋に被われて、橈骨に接して下降する。

尺骨頭は肘頭内側表面から起こり、その筋腹は、よく発達しているが短く、尺骨体近位で早くも腱に移行し、薄く細いその腱で尺骨手根伸筋の筋腹に沿って遠位に下降する。

3頭のなかで最も細い筋腹の橈骨頭には、2つの起始があり、1つは橈骨の背内側の近位から起こって、小さな紡錘状の筋腹で、橈骨内側縁に沿って、遠位に下降する。もう一方は、同じく橈骨背内側の中間部に起こって、扁平な筋腹で、遠位に下降する。2つの筋腹は、円回内筋の停止腱の下を通過して、その際に1つにまとまり、橈骨微速に回り込みながらさらに遠位に下降して、上腕骨頭深部の外側の位置で、これと結合する。

尺骨遠位尾側で上腕骨頭浅部と尺骨頭の細長い腱が、橈骨遠位尾側で上腕骨頭深部と橈骨頭がそれぞれ結合して、さらに1つの共通腱にまとめる。共通腱は、大きく、広く、腱膜の形をとって、浅指屈筋深部の筋腹を取り囲みながら、手根関節の掌側を遠位に下降し、中手骨掌面で4つに分岐する。

分岐した腱のうち、中央の2つは、中手骨遠位から基節骨近位までを、浅指屈筋浅部・深部の腱で、それぞれリング状に取り囲まれて遠位に下降し、第三・第四指の末節骨に停止し、両側の2つは、特殊なスパイラル・バンド(螺旋帯)を伴って、それぞれ第二・第五の指の末節骨に停止する。

また、共通腱の中手骨近位の位置からは、虫様筋が起こって、第二指まで伸びる。(Figs. 3 and

4) (Figs. 8, 9, 10)

近位屈筋間筋 *M. interflexorius proximalis*

本筋は、深指屈筋上腕骨頭深部と浅指屈筋の筋腹の間に在る。薄い小さな筋で、上腕骨頭深部から起こり、橈骨尾側で深指屈筋共通腱の近位端に密着して、さらに遠位に下降する。

遠位屈筋間筋 *M. interflexorius distalis*

副手根骨の位置で、浅指屈筋深部の筋腹に被われて、深指屈筋共通腱の上にある。起始は、深指屈筋上腕骨頭すぐ遠位の共通腱で、短いですが、発達した筋腹により、浅指屈筋深部の腱まで伸びる。筋腹はそこに停止するが、薄い腱が出て、その腱は、浅指屈筋深部腱に密着して、さらに遠位に下降する。(Fig. 9)

(3) 前足の筋

虫様筋 *M. lumbricalis*

本筋は、第二指のみに在って、深指屈筋共通腱から起こり、第二指外転筋の上を通過して、第二指の末節骨外側で、第二指外転筋の停止筋と結合して停止する。(Fig. 8)

第二指外転筋 *M. abductor digiti II*

中間手根骨の位置から第2指の範囲に在り、その筋腹は扁平で、第2骨間筋を被って、第2中手骨遠位で停止腱に移行する。その腱は、第2中手指節関節の位置で、虫様筋と共に総指伸筋中腹の第2指腱に結合する。起始部は、屈筋支帯の下にある橈骨手根筋を被う筋膜で、中手手根関節の種子骨の位置から起こる。(Figs. 8, 9, 10)

第二指屈筋 *M. flexor digiti II*

第二中手骨の掌側で、第二指外転筋の外側にあって、その筋腹は、この筋に沿って遠位に下降し、その停止腱は、第2指外転筋の停止腱と結合する。(Figs. 8—10)

短第五指屈筋 *M. flexor digiti V brevis*

副手根骨から起こって、細長い筋腹で第五骨間筋の上を通過して下降し、第五中手骨外側遠位で、薄い停止腱に移行する。その腱は2枝に分かれて、1つは、第五指伸筋腱と結合するが、もう1つは、

第五中手基節関節の関節包に停止する。

また、この筋は、副手根骨から第五指外側面まで伸びる支帯によって、その筋腹を被われる。なお、この支帯は、尺骨手根伸筋の腱質部に連続している。(Figs. 8—10)

第二指および第五指内転筋 *M. adductor digiti II et digiti V*

第3・第4骨間筋筋腹の上に在って、第三中手骨と第四中手骨の近位端に起こり、それぞれ第二指と第五指の中手指節関節に停止する。(Figs. 8—10)

第二骨間筋 *M. interosseus II*

第二中手骨の掌内側に起こり、第二中手骨と基節骨の間の種子骨に停止する。

その筋腹は、第二指外転筋に被われながら、第二中手骨の掌内側の縁に沿って遠位に下降する。(Figs. 8—10)

第三骨間筋 *M. interosseus III*

第二指内転筋の下にあり、第三中手骨掌面に横たわる。

第三中手骨の近位から起こり、第三中手指節関節にある2つの種子骨のうち、第二指側の方に停止するが、そこから、さらに、第三骨間筋背側腱と呼ばれる腱膜が伸びて、第三中手骨背面に回り込み、そこで総指伸筋内腹の腱と結合する。(Figs. 8—10)

第四骨間筋 *M. interosseus IV*

第五指内転筋の深部にあり、第四中手骨掌面に横たわる。

第四中手骨の近位から起こり、第四中手節関節にある2つの種子骨のうち、第五指側の方に停止するが、そこから、さらに腱膜が伸びて、基節骨外側を通して第四中手骨背面に回り込み、そこで第四指伸筋の停止腱と結合する。この背面にまわる腱膜は、第三骨間筋と同じく、第四骨間筋背側腱と呼ばれる。(Figs. 8—10)

第五骨間筋 *M. interosseus V*

第五中手骨掌面に在り、短第五指屈筋と交差してこの下を通る。

第五中手骨掌側の近位端から起こって、第五中手指節関節の種子骨と深指屈筋第五指腱を保定する輪状靭帯に停止するが、さらにそこから薄い腱が伸びて、第五指伸筋の腱の下を通り、中手基節関節の関節包状の基節骨近位の位置で、この第五指伸筋腱に結合する。(Figs. 8—10)

考 察

偶蹄類の指骨の融合による合指症は古代から知られていたようである。リヨン大学(仏)の前解剖学教授S. Barneによれば、単蹄の牛の記載がローマ時代にもあり、ルーマニアやアルバニアといった地方にとくに多くいたらしいという。フランス語の奇型の書にも牛の奇型の一つとして図示されている。アメリカの野生の豚の研究書¹⁰⁾によると、ロスアンゼルス地域のサンタカナリナ島に1930年代にはじめて野生豚が導入されたが、1950年代に導入された3頭のうち2頭は四足ともに単蹄で、1頭は三本だけが単蹄であったという。導入先は、おそらくジョージアかフロリダと思われるが、合衆国の東南部と推定されており、最後に1972年に殺した単蹄豚は一本だけが単蹄であったという。

骨学的には合指しているのは末節骨の部分のみで、その上にロバ豚(*culeburo*)といわれるように単蹄がおおっている。なかには蹄壁に縦溝がかすかに認められるものもある。

上述のように、四足全部で単蹄化していない例も半数位はみられ、その場合に前肢の方が単蹄化の出現率が高く、後肢の蹄は正常であったりした。

本報告において前肢の筋を重点的に解剖してみたのは、はっきりと合指症になっている部分の筋が馬やロバのようにになっているかという興味と同時に、前指の方が後指よりも合指しやすいことを形態的に理由づけられないかという期待もあつたことである。

このような合指症が染色体に反映している可能性があり、JICAのパラグアイ事務所の各位と鹿児島大学農学部との協力を得て解析をすすめているところである。

参 考 文 献

- 1) 安食隆・牧田登之 (1995) 豚の局所解剖VI. 顔面の筋. 山口獣医学雑誌, 22 : 23-32.
- 2) Barone R(1984) :Anatomie comparée des mammifères domestiques, Tome 3, Editions Vigot, Paris, pp 591-593
- 3) Bourdell E (1920) : Anatomie regionale des animaux domestiques. III, Porc. Librairier. III, Porc. Librairier J-B Baillièere et Fils, Paris, pp 306-307
- 4) Ellenberger W, Baum H (1943) :Handbuch der vergleichenden Anatomie der Haustiere, 18 Auflage, Springer Verlag, Berlin, pp 772-800
- 5) Getty R (1975) : The Anatomy of the Domestic Animals, 5th ed, Vol II, Saunders, Philadelphia, pp 1343-1358
- 6) Makita T, Kobayashi K, Kiwaki S (1982) : Regional anatomy of swine I. Yamaguchi J Vet Med 9 :11-20
- 7) Makita T, Hakoi K (1983) : Regional anatomy of swine II. Yamaguchi J Vet Med 10 : 15-34
- 8) Makita T, Goto H (1983) : Regional anatomy of swine III. Yamaguchi J Vet Med 10 : 41-46
- 9) Makita T, Saito Y, Watanabe M (1985) : Regional anatomy of swine IV. Yamaguchi J Vet Med 12 : 33-58
- 10) Makita T, Manba K, Hirabara K, Ishida T, Kakazu H, Mochizuki S, Nozaki A, Ozaki K, Saito Y, Shimouchi T, Sone K, Tominaga M, Tsuzuki Y, Watanabe M, Yoshizawa N (1986) : Body and organ weights and the length of intestine of neonatal Japanese wild boars. Yamaguchi J Vet Med 13 : 37-42
- 11) Makita T, Tominaga M (1987) : Regional anatomy of swine V. Yamaguchi J Vet Med 14 : 53-70
- 12) Makita T, Ishida T, Tominaga M, Kagaba K (1988) : Computed tomography of the brain of swine and wild boar. Yamaguchi J Vet Med 15 : 49-60
- 13) Makita T, Endo K, Oka-Obara HA (1994) : Fused digit (III+IV) of native Paraguayan cleburo or donkey swine. XIVth Federative International Congress of Anatomy, p 305 (abstr)
- 14) Makita T, Endo K, and Oka-obara, H.A. (1994) Fused digit (III+IV) of native Paraguayan cleburo or donkey swine. Proc 76th Int. Cong. Anatomists. (Lisbon)
- 15) Makita T., and Oka-obara, H.A. (1994) Anatomy of Paraguayan native swine with fused (III+IV) digits called donkey pig, Exptl Biol 94 : (abst)
- 16) Mayer, J. J. and Brisbin, Jr. I. L. (1991) Wild Pigs of the United States. Univ. Jeorgia Press, P 1-313, Athens and London
- 17) Nickel R, Schummer A, Seiferle (1979) : Lebrbuch der Anatomie der Haustiere. II, Paul Pary, Berlin, pp 204-205
- 18) Popesko P (1977) : Atlas of Topographical Anatomy of the Domestic Animals, 2nd ed, Vol 2, Saunders, Philadelphia, pp 100-118
- 19) Sack WO (1982) : Essentials of Pig Anatomy, Veterinary Textbooks, Ithaca, New York, pp 32-33
- 20) Sisson S, Grossmann JD (1953) : The Anatomy of Domestic Animals, 4th ed Saunders, Philadelphia, pp 498-499

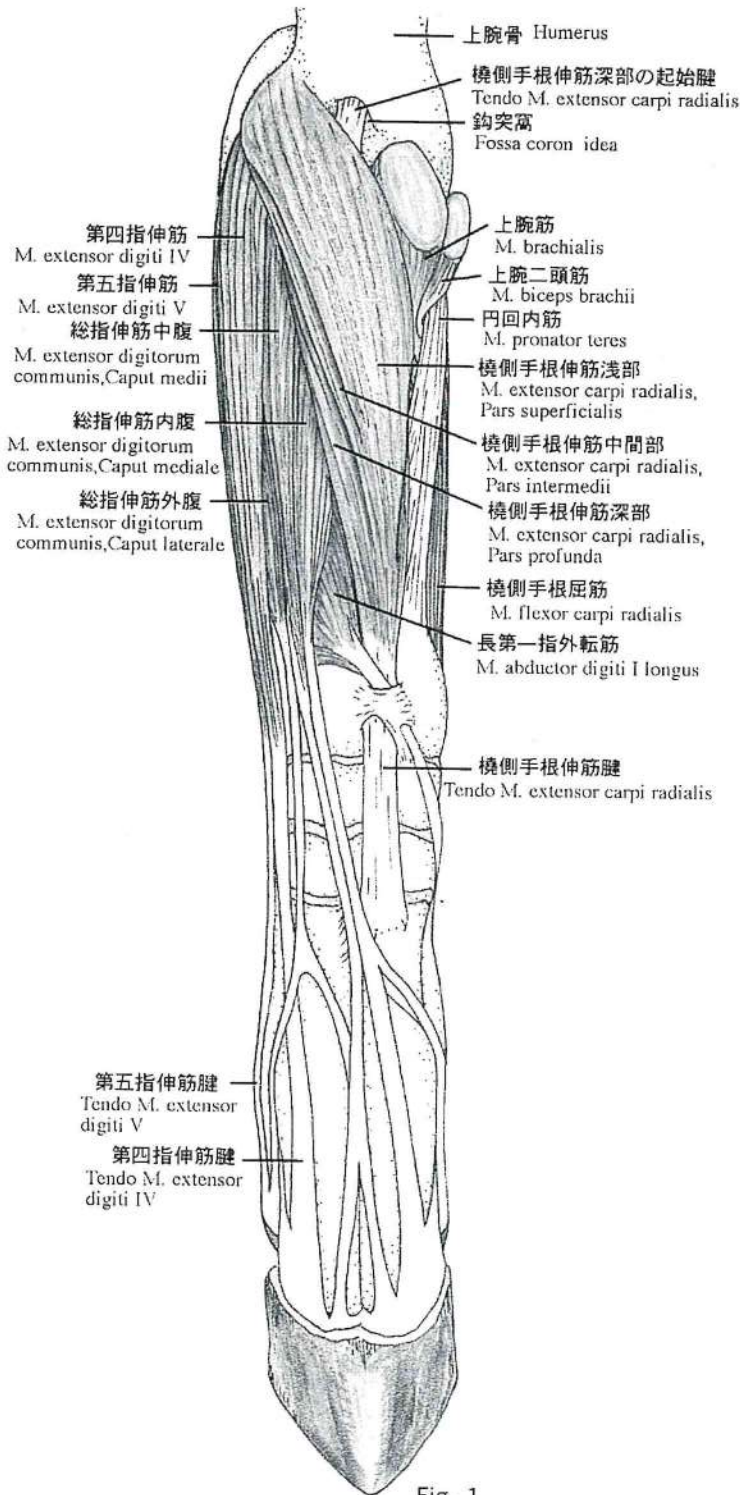


Fig. 1

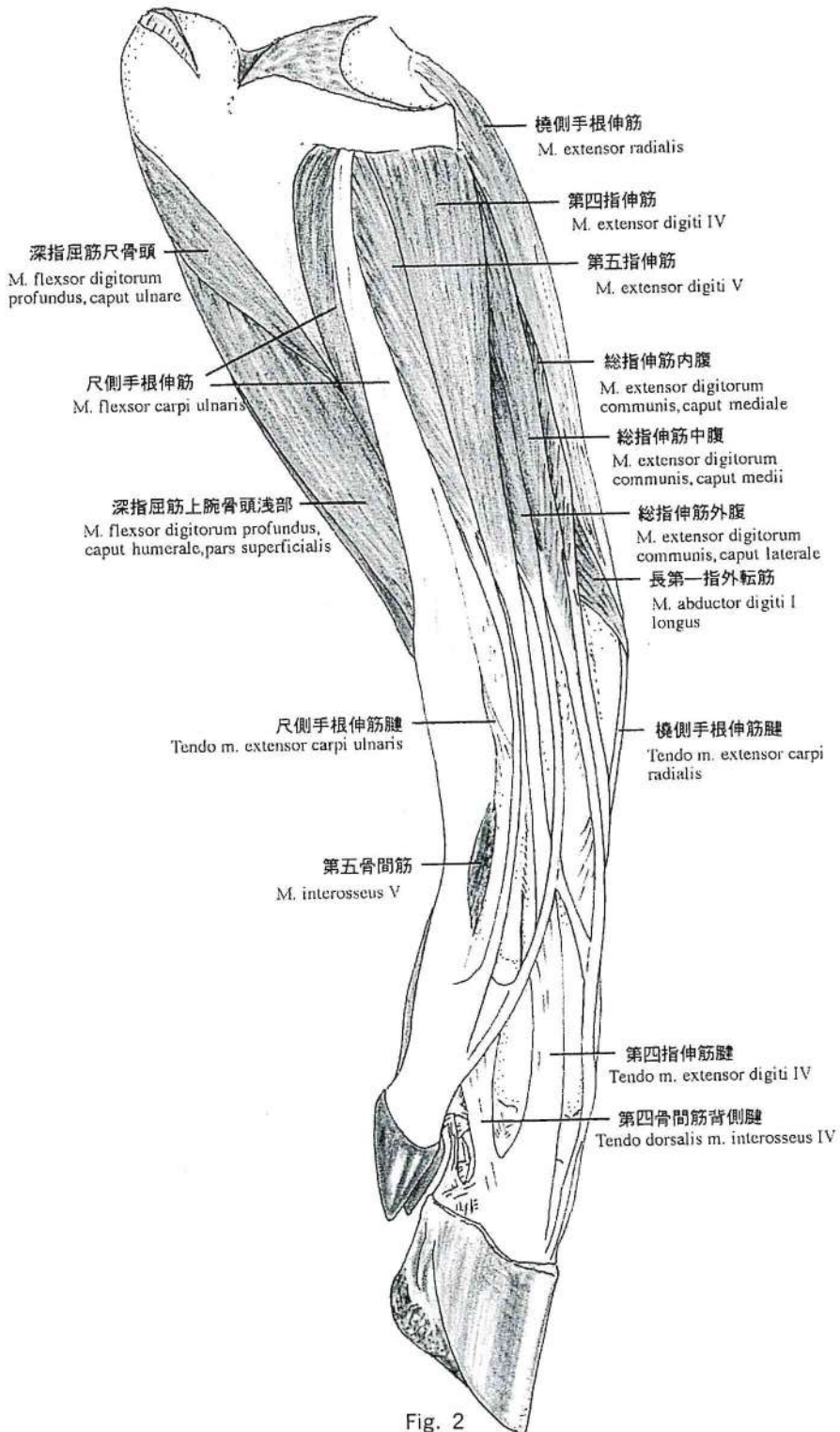


Fig. 2

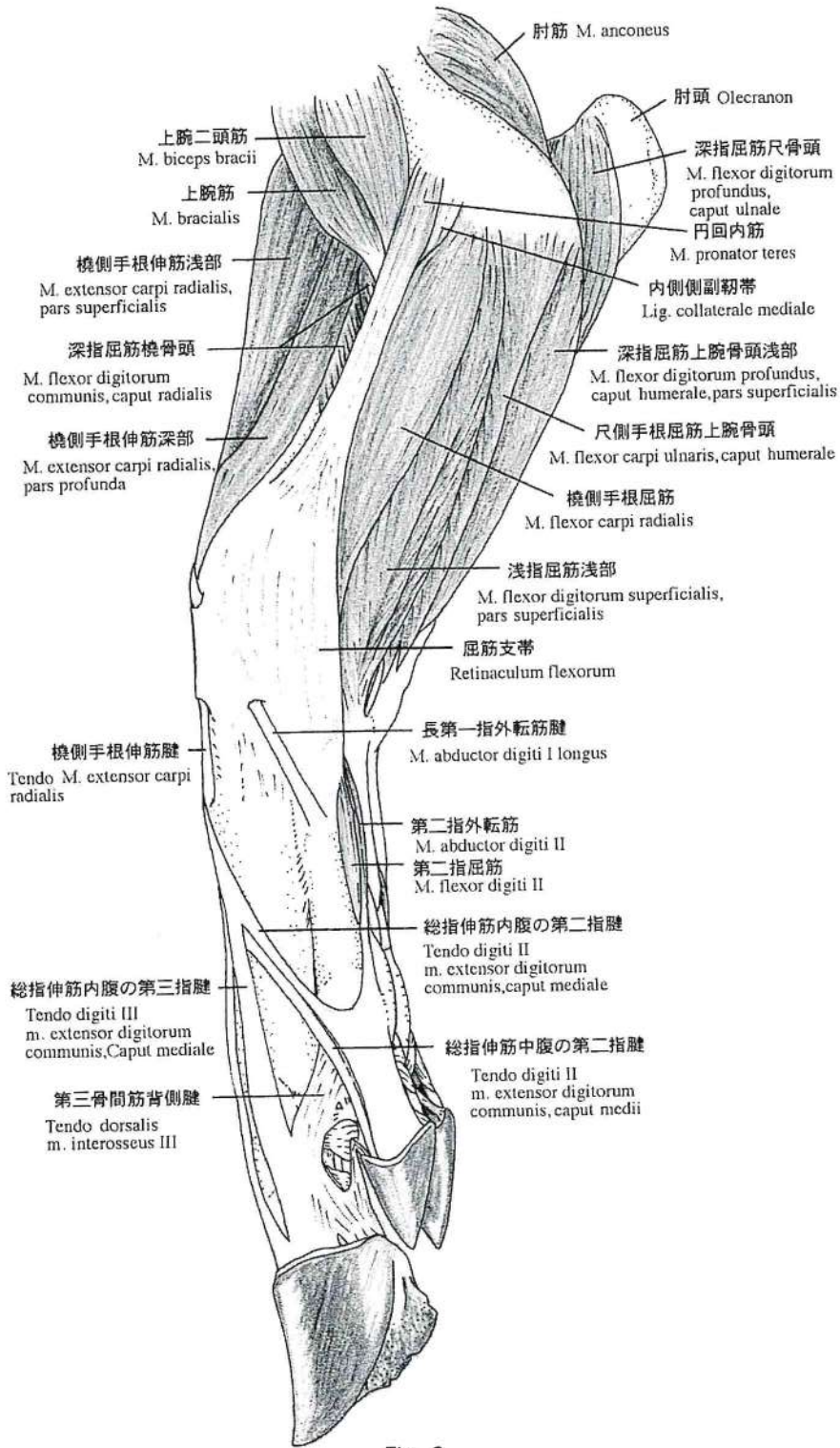


Fig. 3

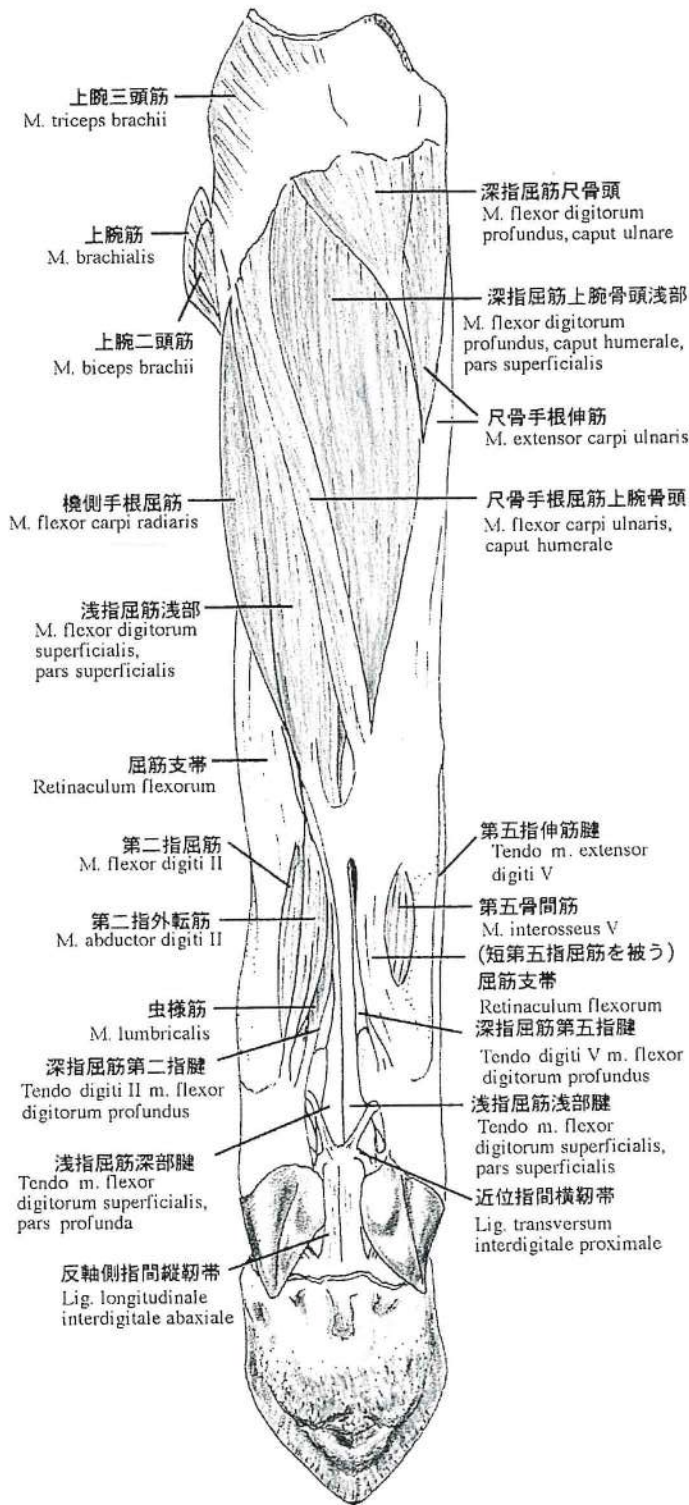


Fig. 4

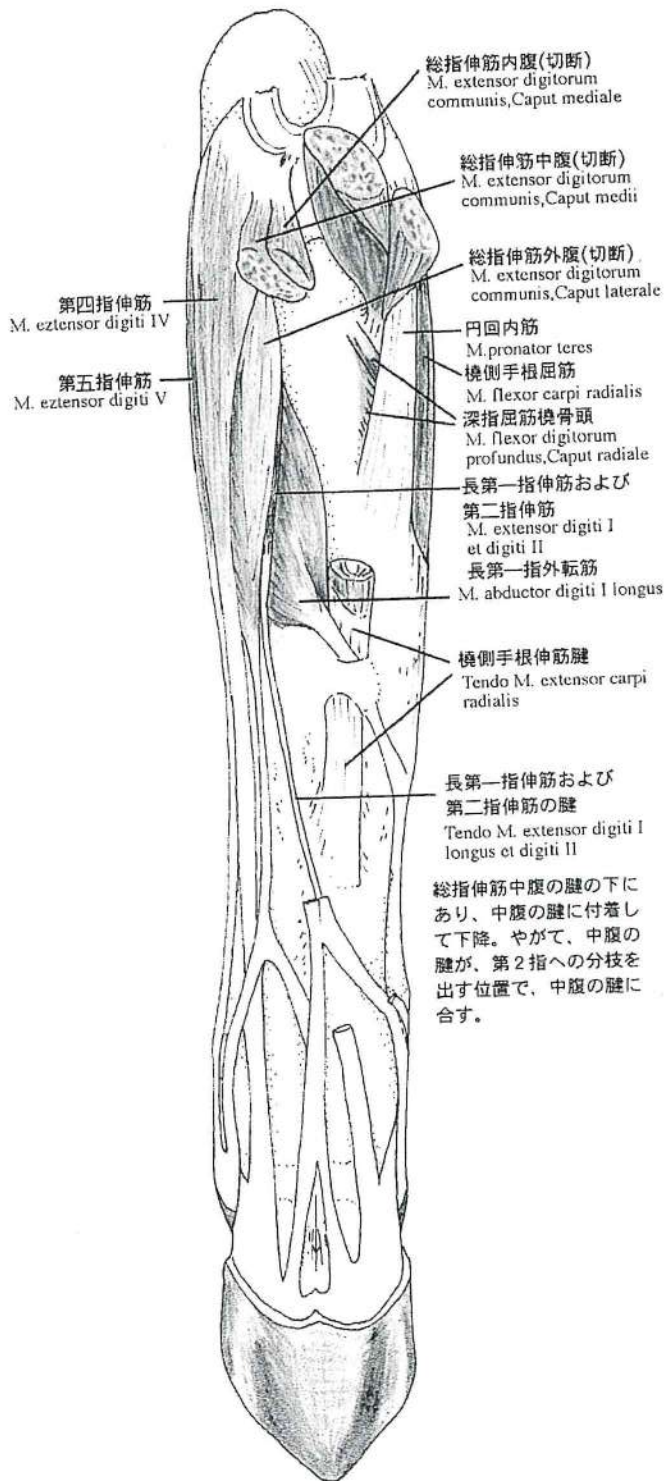


Fig. 5

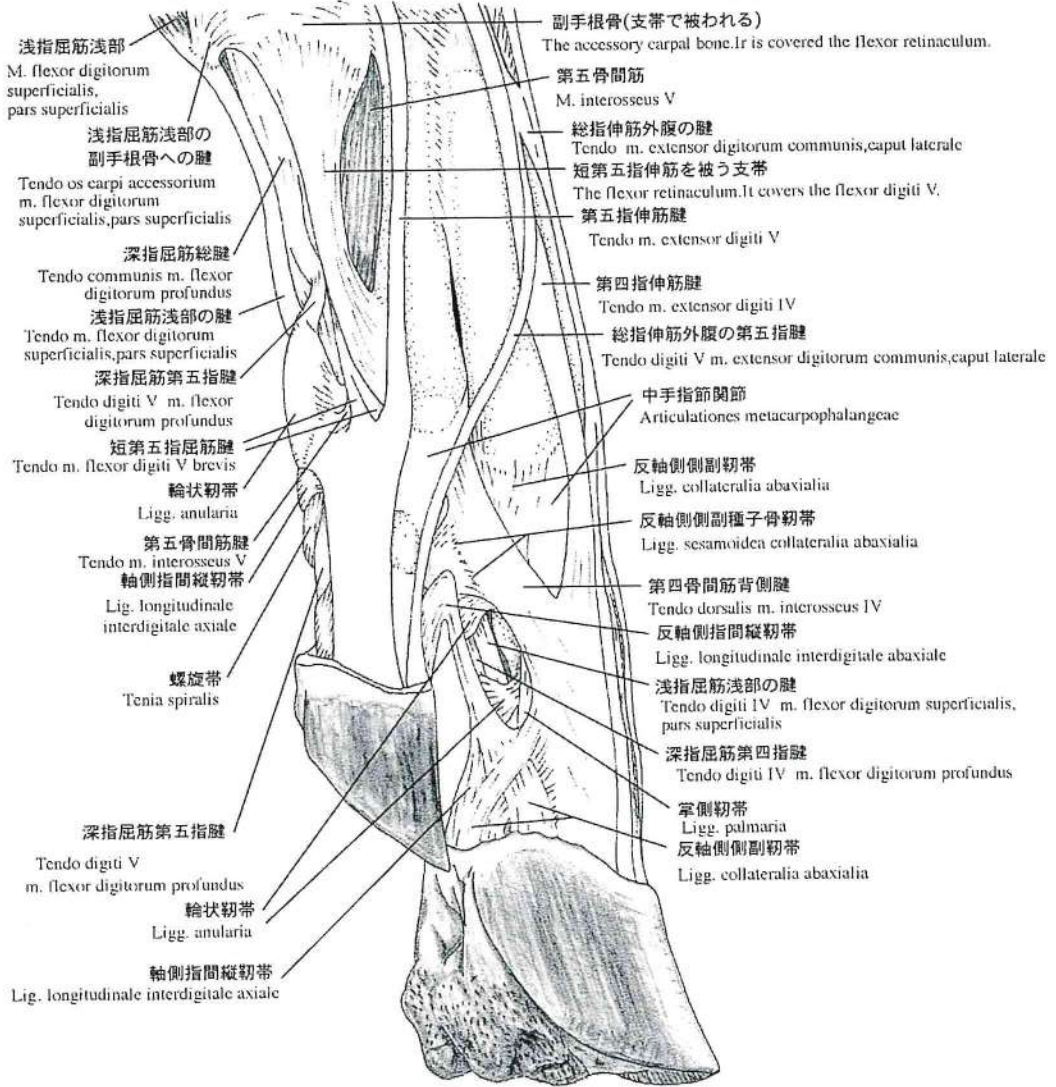


Fig. 6

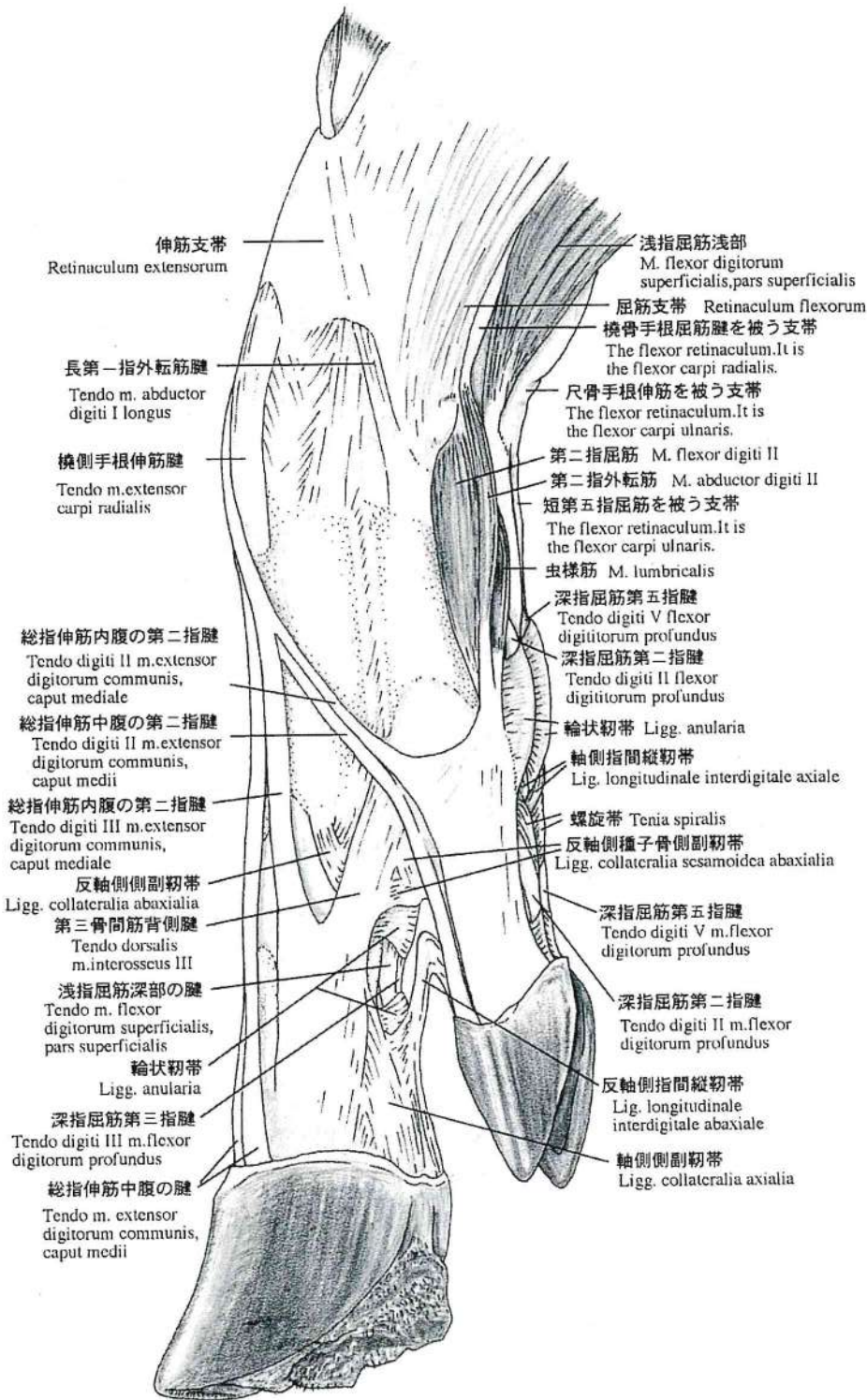


Fig. 7

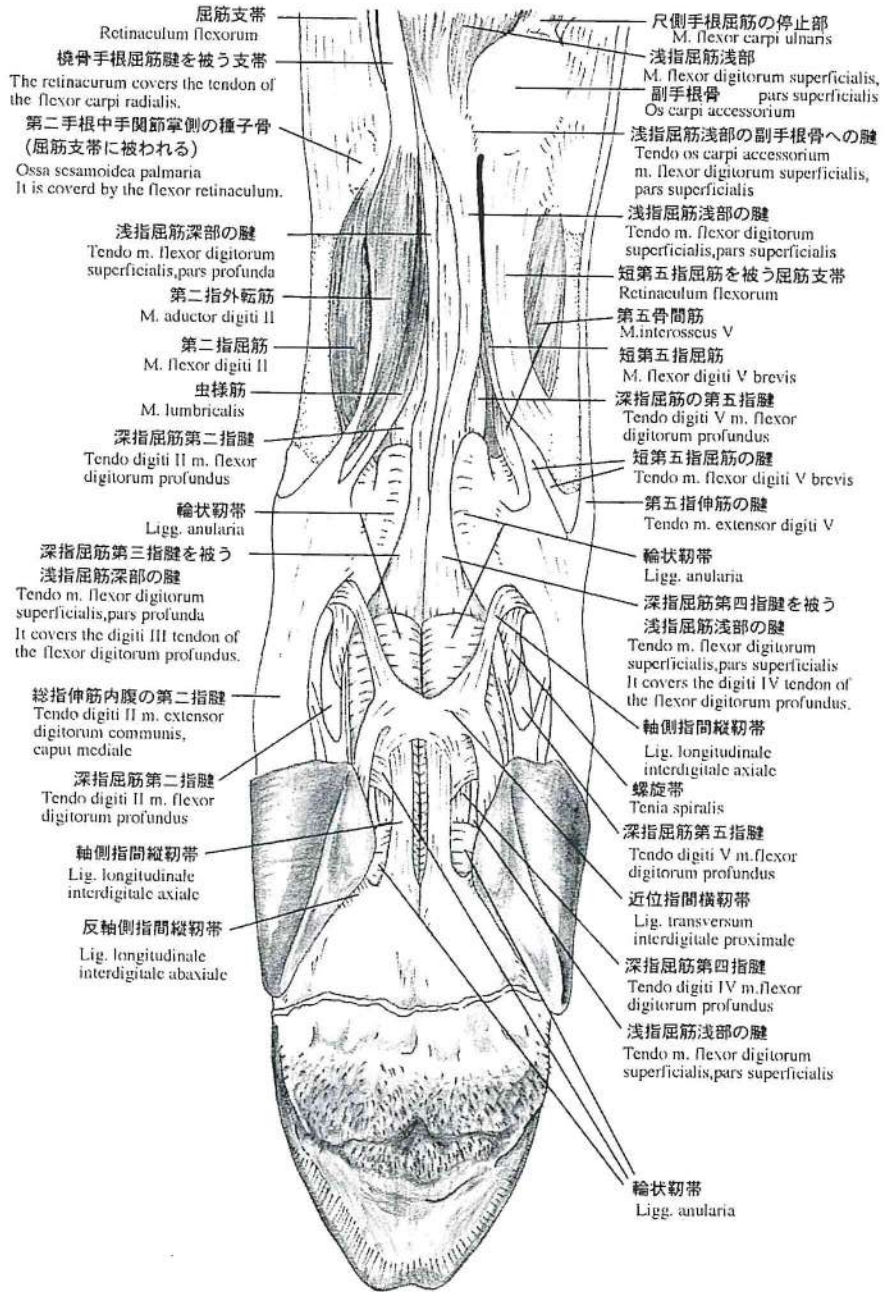


Fig. 8

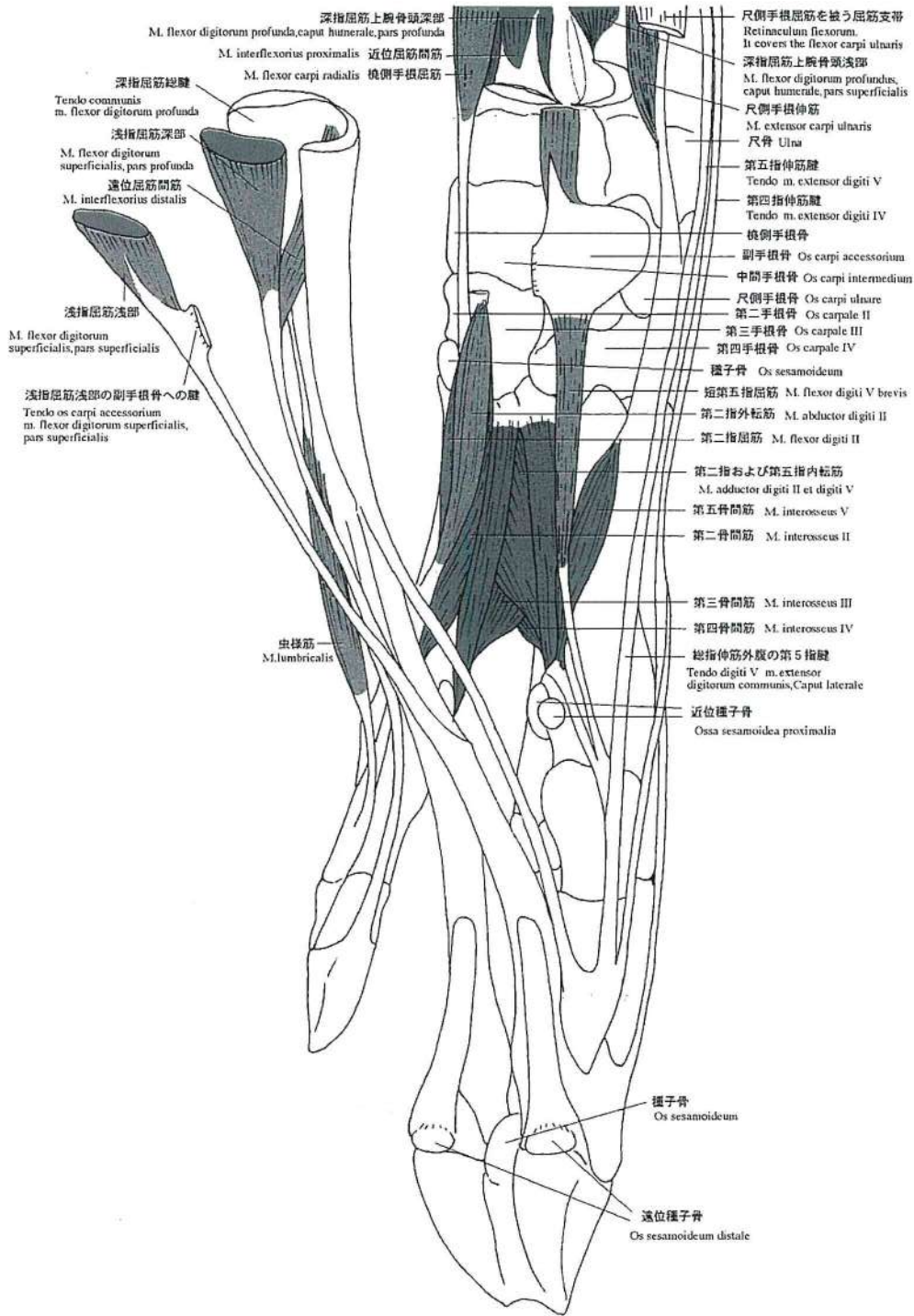


Fig. 9

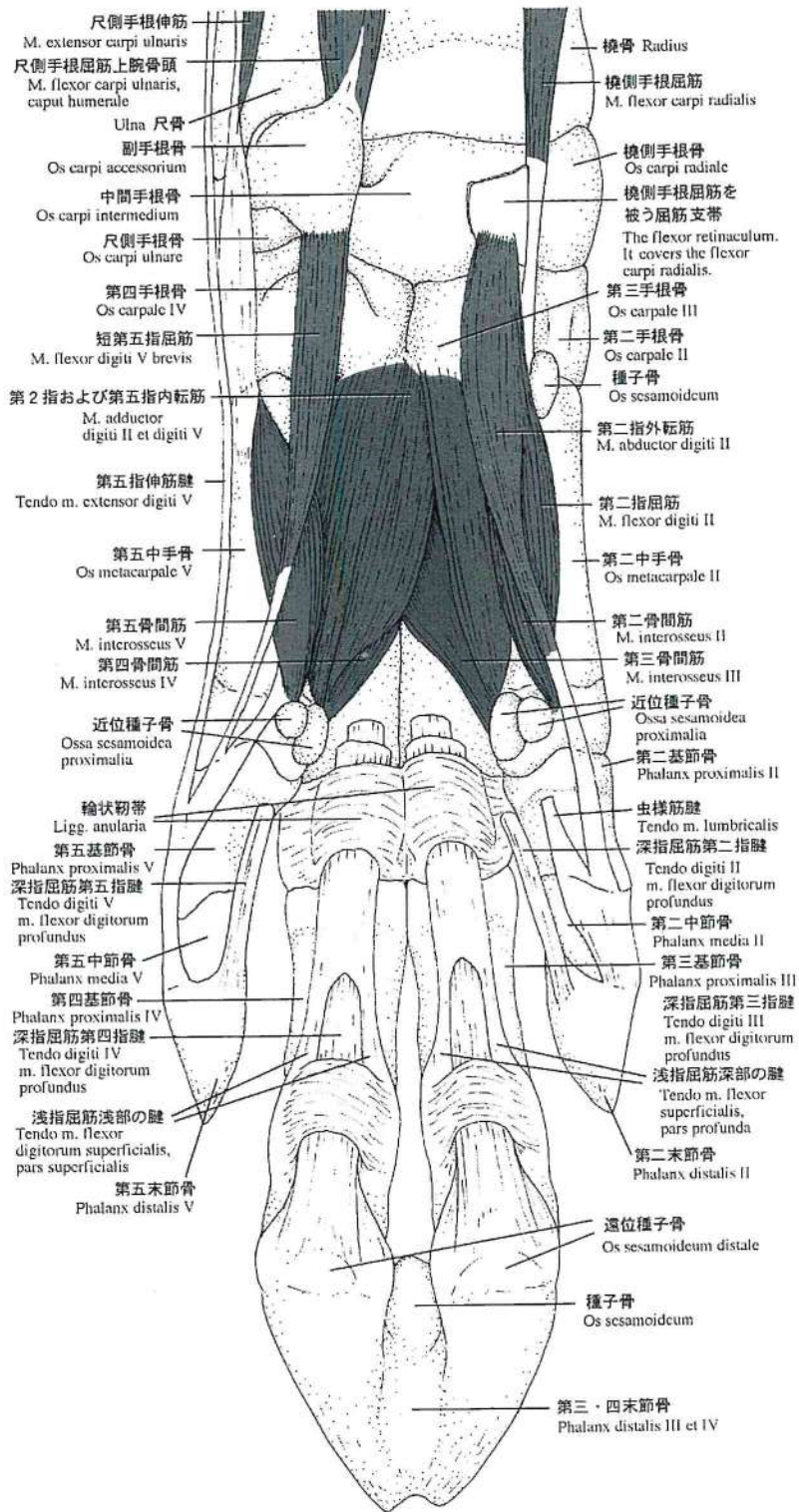


Fig. 10

カピバラ (Capybara) の内臓の解剖学記録

牧田登之¹⁾・加國雅和¹⁾・新宅隆雄¹⁾・今田武志¹⁾・木曾康郎¹⁾

熊倉 明²⁾・Neide Mariko Tanaka³⁾,

Marclio Felix³⁾, Rogério Machado Coelho³⁾,

遠藤秀紀⁴⁾

(受付: 1998年10月30日)

ANTOMICAL RECORDS OF THE SPLANCHEOLOGY OF CAPYBARA

Takashi MAKITA¹⁾, Masakazu KAKUNI¹⁾, Takao SHINTAKU¹⁾, Takeshi IMADA¹⁾

Yasuo KISO¹⁾, Akira KUMAKURA²⁾, Neide Mariko TANAKA³⁾,

Marcílio FELIX³⁾, Rogério Marchado COELHO³⁾ and Hidenori ENDO⁴⁾

*Departmet of Veterinary Anatomy, Yamaguchi University, 1667-1, Yoshida,
Yamaguchi city, 753-8515, Japan¹⁾, Department of Anatomy, School of
Medicine, Yamaguchi University, 1144 Kogushi, Ube city²⁾,
Dept. Clinica, Cirurgia e anatomia Veterinaria da Universidade de Marilia,
Marilia, S. P., Brasil³⁾, and Animal Research Section, National Scientific
Museum, Shinjyuku, Tokyo, Japan*

[Received for publication : October 30, 1998]

Capybaras (*Hydrochaeris hydrochaeris*) are the largest living rodents and their organs have been assumed to resemble those of guinea pigs, rats and mice. In 1998 three capybaras (one adult female and two young males) were dissected at the gross anatomy laboratory of veterinary medicine of the Marilia University at Marilia city, San Paulo, Brazil and major organs were examined. This in an anatorical record of those organs. In addition to the general view of their body, head, oral cavity, forefoot and hindfoot, this anatomical note refers to brain, liver, gallbladder, stomach, duodenum, pancreas, spleen, kidney, adrenal, lung, heart, testis, vas deference, ovary, uterine horn, uterus, vagina, urinary bladder and urether. The details of cecum are described elsewhere. The innersurface of stomach, gastric mucosa, is not clearly divided into cardiac and fundus region with plicae as in the case of rats. In capybaras more lobes

1) 山口大学農学部獣医解剖学, 山口市吉田1677-1

2) 山口大学医学部第一解剖学, 宇部市小串1144

3) Universidade de Marilia, Marilia, São Paulo, Brasil

4) 国立科学博物館動物研究部, 東京都新宿区百人町3-23-1

of liver and lung are identified than those of guinea pigs, rats and mice. The shape and position of adrenal glands and kidneys are different from those of rats and mice. The dorsal edge of spleen has two sharp and deep sulci, and two small portions are divided from the rest of the body of spleen.

In conclusion, it is hard to assume that the feature of the organs of capybaras is similar to that of guinea pig, rat, and mouse.

パナマ東部から南米のアンデス山脈東部のアルゼンチン東部から南はパラナ川へ広がる広い地域の河川、湖、沼の茂みや、人家に近い牧場の周辺部などにも多数生棲している特徴的に大きいラットのようなカピバラ (Capybara, *Hydrochaeris hydrochaeris*) は最大の齧歯類として知られて居り³⁾⁵⁾⁹⁾、野生動物ではあるが、年間に2~8子を産み、肉はおいしいので食用に供され多数飼育されている。

ブラジルサンパウロ州マリリア市のマリリア大学獣医学部の協力によって、マリリア市郊外の飼育場よりメス1頭、オス2頭を購入し、解剖実習場で解剖を行い、内臓について記録をとることが出来た。我国の動物園にも居り、珍獣とは言えないが、その一部を報告する。

材料と方法

Table 1 に解剖した3頭のカピバラの体重と、若干の臓器重量を示す。電殺、放血後、ただちに解剖した。臓器の組織をホルマリン固定した以外は、すべて食用に供された。

Table 1 解剖したカピバラの記録

♀ 33kg	♂ 10.65g	♂ 10.85g
脾臓 42.80g	耳下腺 6.27g	膀胱 17.39g
副腎 4.76g	下顎腺 9.50g	胃 62.92g
腎臓 43.94g		肝臓+胆のう 254.15g
心臓 84.79g		脾臓 38.29g
		肺臓 72.97g
		心臓 48.19g
		精巣左 1.99g
		右 2.15g
		腎臓左 20.50g
		右 20.75g
		胸腺 7.21g
		甲状腺左 2.14g
		右 1.88g

結果と考察

カピバラの外形 (Fig. 1) は、ラットとモルモットを大きくしたものに似ている。頭が大きく、横顔が長方形で全身茶色の毛色をしているが、手足の先は黒味を帯びている (Fig. 3, 4)。一般に体重は27~79kgで平均50~60kgで雌の方が体重がある。体長は100~130cm、体高50cm程度で、耳は丸く尾

は殆どみられない位短い。Fig. 1のカピバラ (♂) は若いのでそれだけのサイズにはなっていない。前指 (Fig. 3) は4本、後趾 (Fig. 4) は3本でわずかに水かきがある。消化器官の大体の配列は Fig. 2 に示すが、盲腸が特に大きいのが特徴で、反芻動物と同程度の効率で盲腸が消化活動をしているといわれている²⁾。盲腸については比較解剖学的観点から別報にまとめた。雌は5対の乳房をもっている。泌乳は16週つづくという。

頭蓋の矢状断 (Fig. 5) と大脳と小脳の矢状断 (Fig. 6) および口腔の内部 (Fig. 7) を示す。歯式は $\frac{1 \cdot 0 \cdot 1 \cdot 3}{1 \cdot 0 \cdot 1 \cdot 3}$ で、歯の咬面が特徴的でモルモットに似ている。舌の背面 (Fig. 8)、腹面 (Fig. 9)、側面 (Fig. 10) は、カピバラの舌表面の前半部と後半部 (隆起部) の明瞭な区別を明らかにしている。肝臓の右葉、左葉、尾状葉は更に鋭く深い切痕がある (Fig. 11, 12) ので、兎や犬のように肝葉の数が多いたのが特徴的である。胆のうは方形葉と内側右葉につつまれている (Fig. 12)。胃の外形はラケットなどの胃を大きくしたものに類似するが (Fig. 13) その内面 (Fig. 14) は全く別で、幽門部と噴門部の区別はヒダの大きさによって出来るが、境界にヒダがあるラット¹⁾⁴⁾¹⁰⁾ には明瞭ではない。膵臓 (Fig. 15) は膵管はみられたが副膵管は確認できなかった。膵臓の形は三角形のようで、特徴は背部側の先が2つの切痕によって小さい三角形と、台形の部分が分かれていることである (Fig. 16)。腎臓の形は左右とも長い楕円形で、その頭部内側に副腎が付着して (Fig. 17、

Fig. 18), 短楕円形の頭端に副腎が付着もしくはやや距離をおいて位置しているラットなど^{1),4),10)}とは趣がことなる。心臓, 縦隔, 肺, 横隔膜 (Fig. 19, Fig. 20) は特異な形態は示さないが, 肺 (Fig. 21, Fig. 22) は, 兎のそのように左側前葉が前, 後に分けられ, 右側も間裂によって, 前葉, 中葉, 副葉, 後葉に分けられている。子宮は重複子宮 (uterus duplex) で卵巣が比較的大きく, 子宮角は短い太いのが特徴である (Fig. 23, Fig. 24)。今回解剖した雄はまだ若いので精巣 (Fig. 25) は小さく, 精巣上体, 精管も小さかった。泌尿器では尿管と膀胱を Fig. 26 に示す。野生では草食であるが, 飼育にはモルモット用のペレットが用い

られている。

文献的には, 精巣^{6),8)}, 盲腸^{2),7)}, 皮膚¹¹⁾の他, 脳, 網膜についての研究がおこなわれてきたようである。水中で排泄したり, 交尾する⁹⁾。妊娠期間は約4ヶ月 (149~156日) で産仔の数は1~8 (平均5匹) で各1500g位という⁹⁾。寿命は8~10年である⁹⁾。肉はシュラスコなど焼肉にして好まれている。

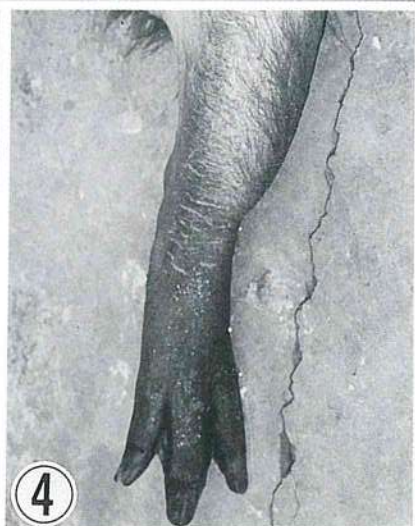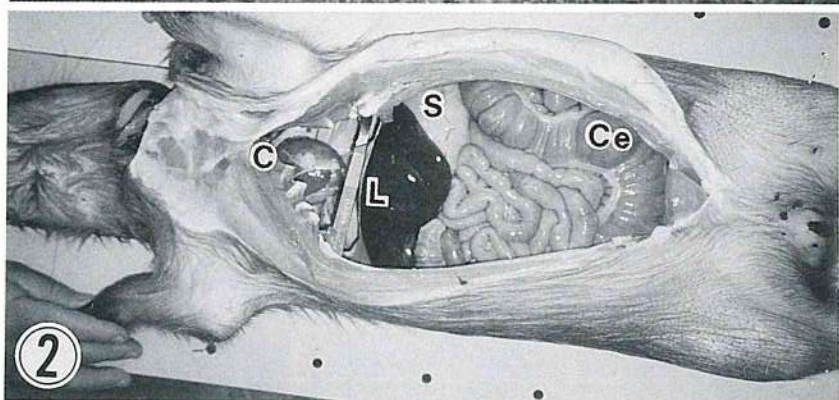
野生動物の割には産子数が多く, 飼育も比較的に容易で12年位まで生きることがあるので, 今後も例数をふやすことによって, 齧歯類の一つの代表としてカピバラの解剖をより詳細にしていきたい。

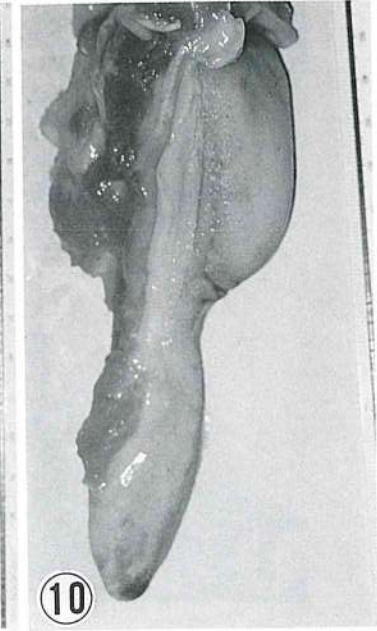
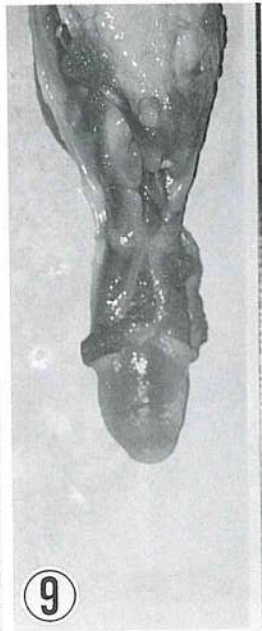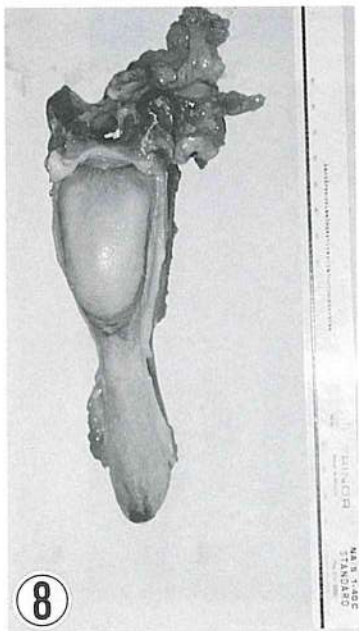
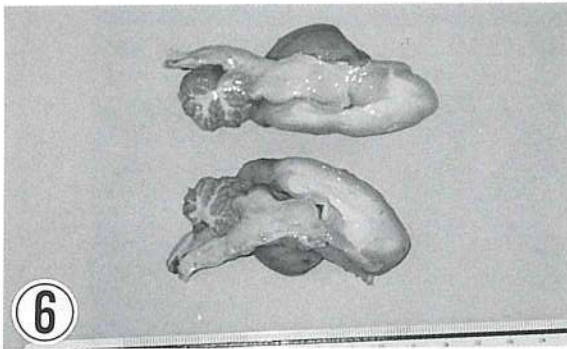
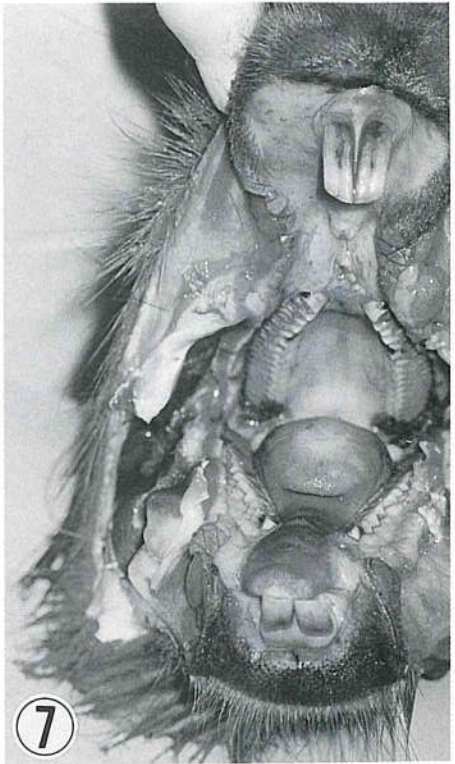
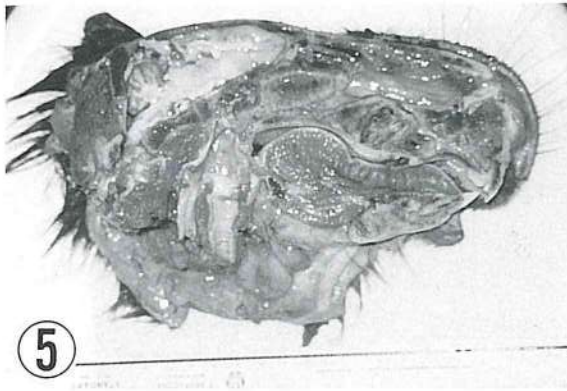
REFERENCES

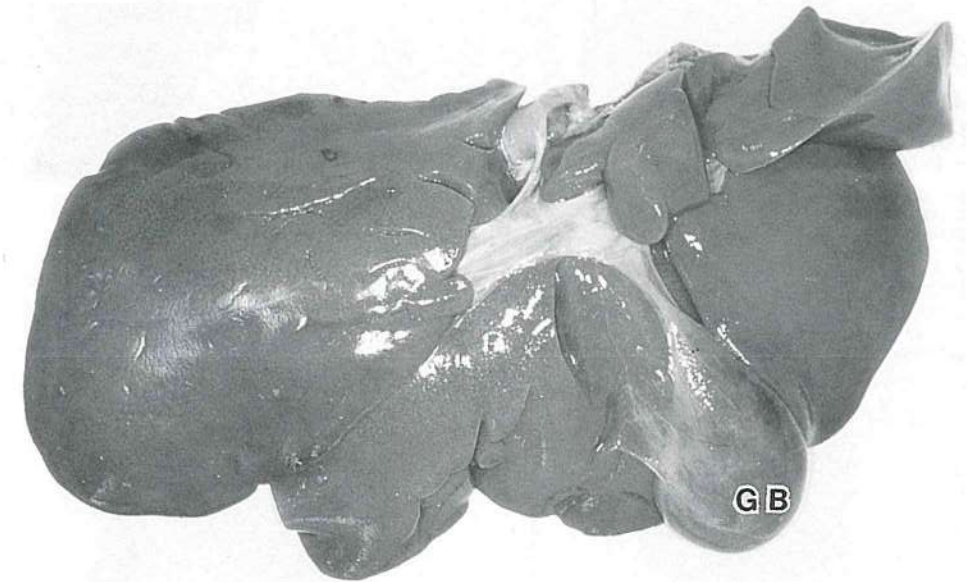
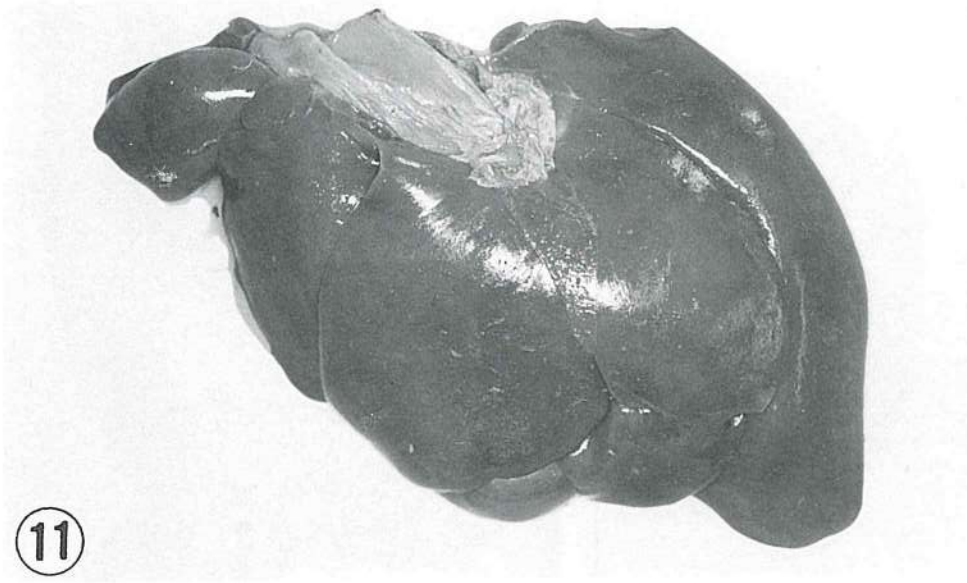
- 1) Biological Society of Hiroshima university eds. (1971) Illustrated Animal Anatomy. PL. 1-6, Morikita Shuppan Co. Tokyo.
- 2) Borges, P.A., Doninguez, B.M.G and Herrea, E.A. (1996) Digestive physiology of wild capybara. J. Comparative Physiology B. Biochem. Systemic Environmental Ph siol. 166 : 55-60.
- 3) Grassé, P-P, (1955) Traité de Zoologie. XII : 1508-1510.
- 4) Green, E.C. (1935) : Anatomy of the rat. Hafner Pub. Co. New Sork and London, p1-370.
- 5) 林寿郎(1995). 動物 I : 101-102. 保育社, 東京
- 6) Herrera, E.A. (1992) Size of testes and scent glands in capybaras, *Hydrochaeris hydrochaeris* (Rodentia : Caviomorpha). J. Mamma logy 73 : 871-875.
- 7) Makita, T., Kakuni, M., Imada, T., Kiso Y, Tanaka, N.M., Felix, Marcilio, Coelho R.M, and Garcia G.W. (1998) The cecum of capybara, the largest living rodent. Jap. J. Zoo and Wildlife Medicine 3 : in press.
- 8) Moreira, J.R., Clarke, J.R. and Macdonald, D.W. (1997) The testis of capybaras. (*Hydrochaeris hydrochaeris*) J. Mamma logy 78 : 1096-1100.
- 9) Nowark, R.M. (1991) Walker's Mammals of the World. 5th ed. II : 914-916.
- 10) 岡村周諦 (1941). 動物実験の指針. シロネズミ. p809~968. 大観堂, 東京.
- 11) Pereira, J.N., Jenkinson, D.M. and Finley, E. (1980) The structure of the skin of the capybara. Acta Cientifica Venezolana. 31 : 361-364.

附 図 説 明

- Fig. 1. カピバラ (♂) の外見
- Fig. 2. カピバラの腹腔臓器, 盲腸が大きい.
C : 心臓, S : 胃, L : 肝臓, Ce : 盲腸
- Fig. 3. カピバラの前肢
- Fig. 4. カピバラの後肢
- Fig. 5. カピバラの頭の矢状断
- Fig. 6. カピバラの脳の矢状断
- Fig. 7. カピバラの歯
- Fig. 8. カピバラの舌の背面
- Fig. 9. カピバラの舌の腹面
- Fig. 10. カピバラの舌の側面
- Fig. 11. カピバラの肝臓横隔面
- Fig. 12. カピバラの肝臓側面. GB : 肝のう
- Fig. 13. カピバラの胃の外側面
- Fig. 14. カピバラの胃の内面 (胃粘膜).
D : 十二指腸, E : 食道部, C : 噴門部,
P : 幽門部
- Fig. 15. カピバラの膵臓
- Fig. 16. カピバラの脾臓側面
背側端に2つの切痕がみられる (矢頭).
- Fig. 17, 18. カピバラの腎臓 (K) と副腎 (A)
- Fig. 19. カピバラの心臓
- Fig. 20. 心臓と肺 (L)
縦隔 (矢頭), 横隔膜 (D).
- Fig. 21. カピバラの肺の臓側面.
T : 気管, B : 気管支
- Fig. 22. カピバラの肺の横隔面 (豚, 犬, 兔のように7葉)
1. 左側前葉前部, 2. 左側前葉後部, 3. 右側前葉, 4. 中葉, 5. 副葉, 6. 後葉.
- Fig. 23. カピバラの雌の生殖器. 重複子宮の内面を示す.
O : 卵巣, UH : 子宮角, UT : 子宮,
V : 腔前庭
- Fig. 24. カピバラの卵巣 (O), 子宮角 (UH), と子宮の外見
- Fig. 25. カピバラの精巣 (T) と精管 (V), 矢頭: 精巣上体
- Fig. 26. カピバラの尿管 (U) と膀胱 (UB).



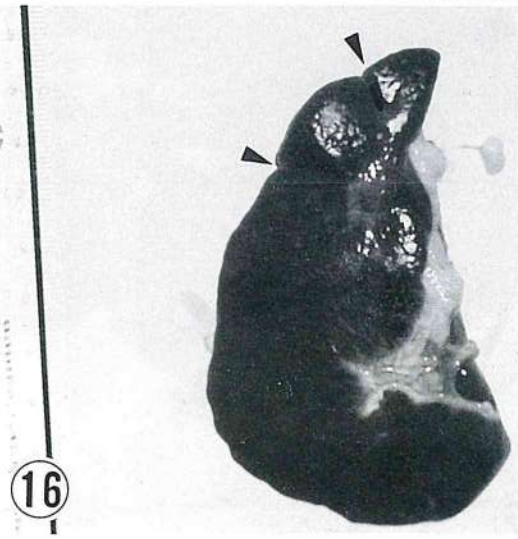
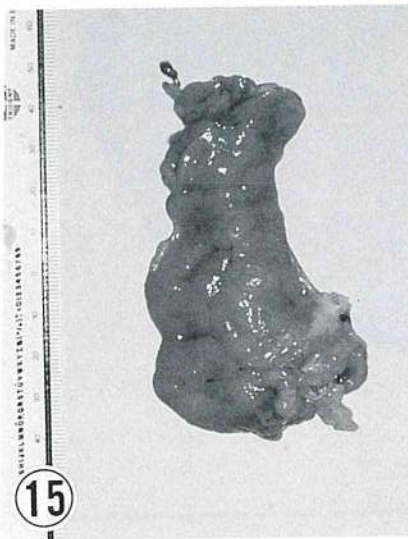
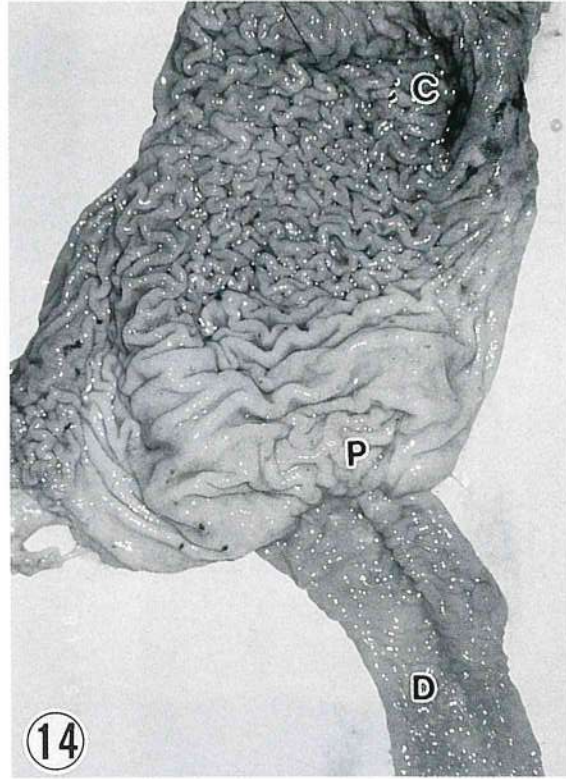
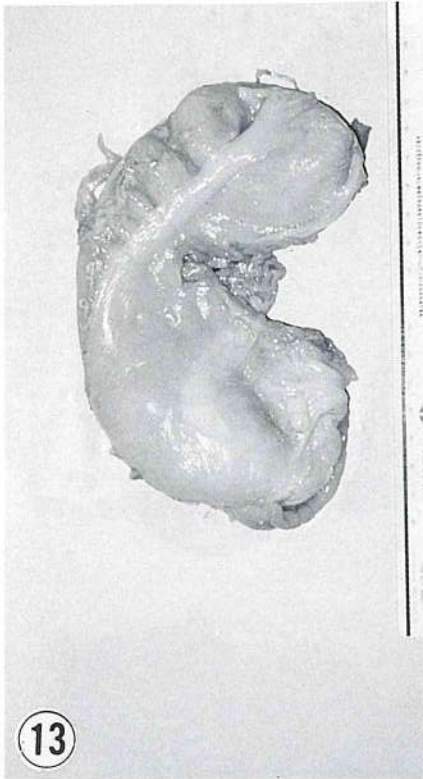


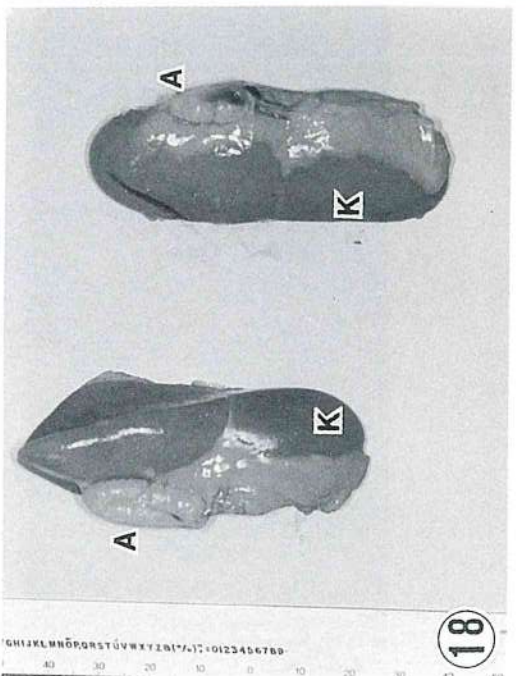
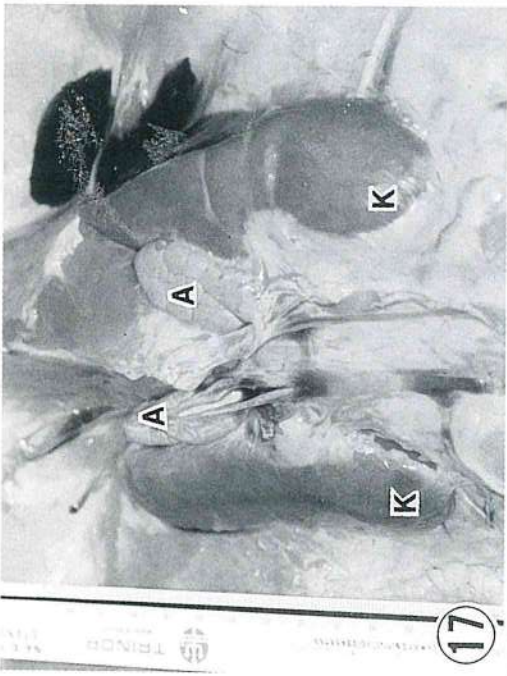
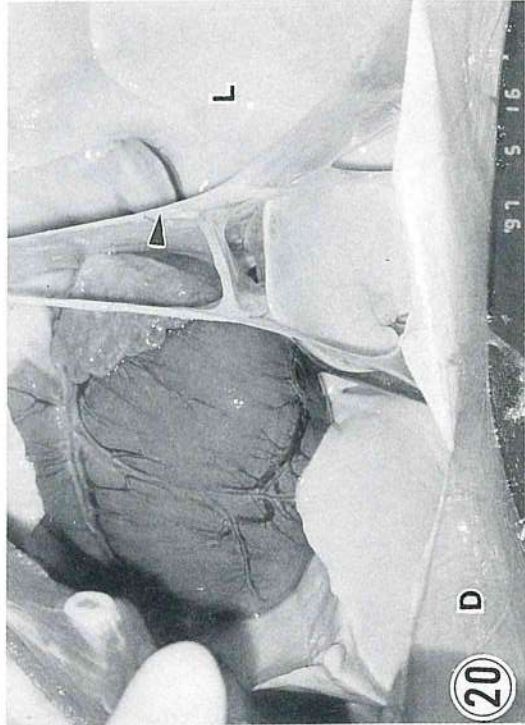


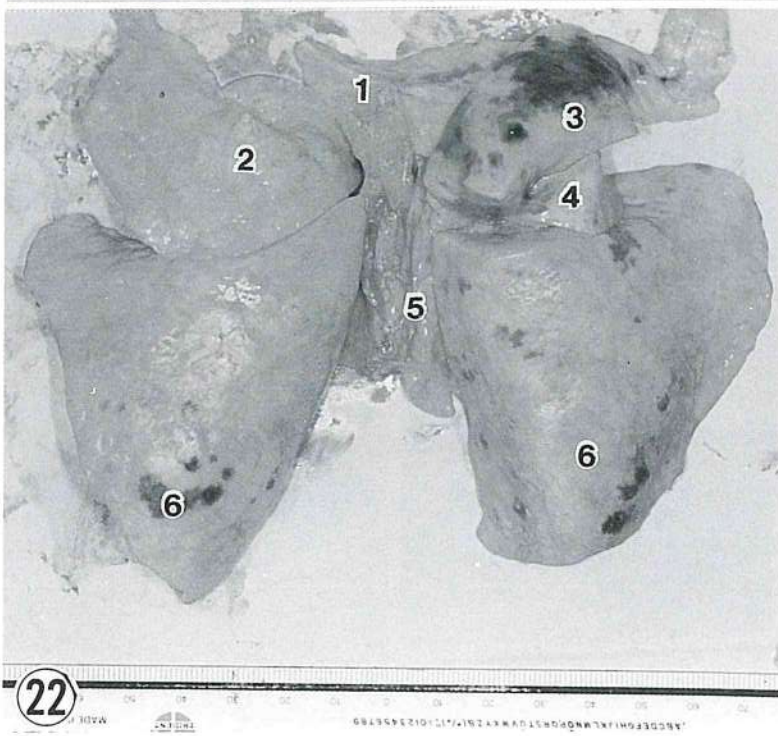
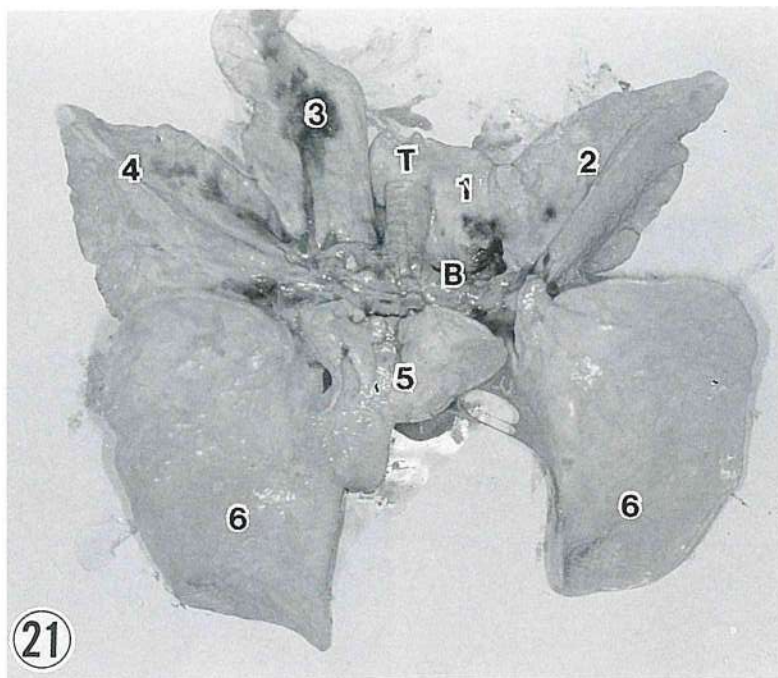
12
ST
MA 9-7-00

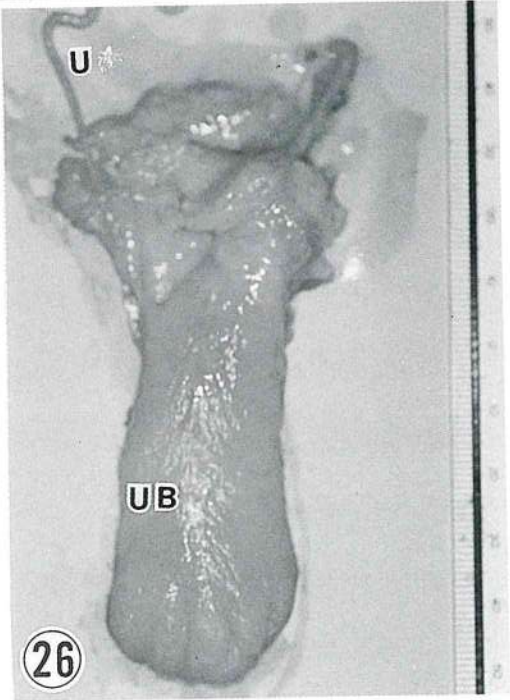
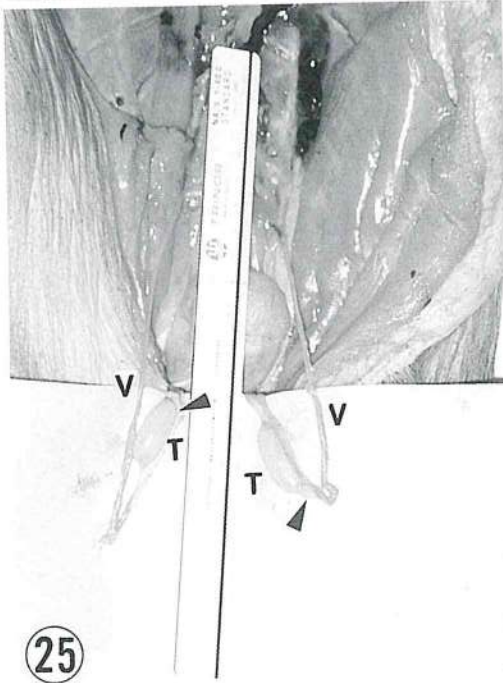
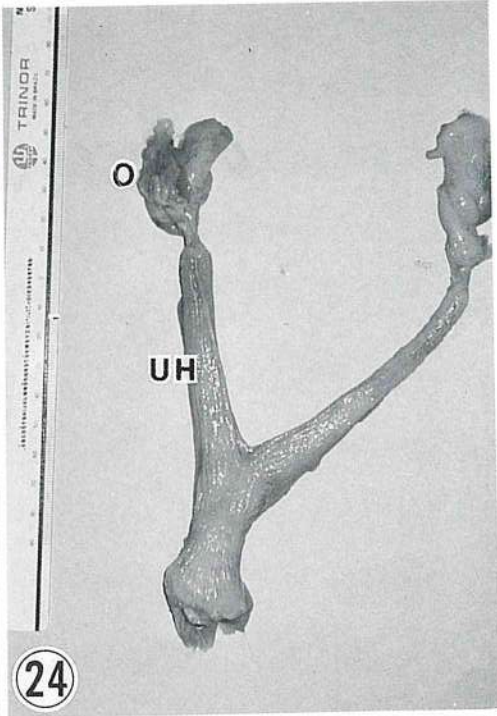
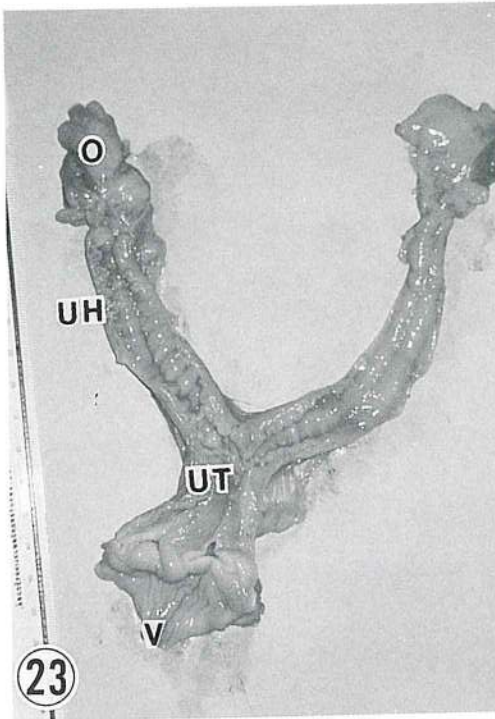
TRINOR

www.trinor.com









アラビア(イスラム)家庭薬, クロタネソウ種子と油の再評価

Soliman. S. I.*, 加国雅和**・木曾康郎**・牧田登之**

[受付 : 1998年10月20日]

INTRODUCTION TO A TRADITIONAL ISLAMIC FAMILY DRUG, THE SEED AND OIL OF BLACK CUMIN (BLACK SEED, SMALL FENNEL) OR NIGELLIA SATIVA, L.

Soliman, S. I.,*** Kakuni, M. K,** and T. Makita**

**Department of Zoology, Faculty of Science, Zagazig University, Zagazig,
Arab Republic of Egypt, and** Deparoment of Vetermary
Anatomy, Faculty of Agriculture, Yamaguchi University,
Yamaguchi, 753-8515, JAPAN.*

[Received for publication : November 30, 1997]

Like honey, onion and garlic, black cumin has been utilized as a family medicine in Egypt and most of the other Islamic countries. Indeed, its seeds and oil have been used as a medicine for more than 1400 years. Muhammad mentioned in his "tradition" that "Oh, Muslims you must be treated by this black seed, it is treatment of all diseases except death." Its reevaluation during past two decades developed pharmacological analysis of its components such as thymoquinone. Reports on black cumin have been published not only by institutes in Egypt, but also by many of those in U. K., France, Germany, Poland, Rumania, Italy, India and U. S. A.

The application of this family medicine ranges from headache, vomiting, skin protection from dazzling, parasites, and others. Indeed its versatility includes even the treatment of tumor, rheumatism, type C virus hepatitis and Aids.

This plant is distributed from Iberian Peninsula through the coast of Mediterranean Sea to western Siberia, and central Europe down to the southwestern Asia. Like black sesame, it can be cultivated in Japan, too.

The seed and oil and the paste of seed of black cumin are easy to apply. Direct application on the skin or several drops of its oil into a teaspoonful of honey for oral administration and purified extract of thymoquinone for injection have been conducted. Almost every family in Islamic countries, such as Egypt, Indonesia, Saudi Arabia, India, Pakistan and others, as well as some

* エジプト、ザガジグ大学理学部動物学科生理学教室

** 山口大学農学部獣医学科獣医解剖学教室

non-Islamic countries in Europe, utilizes this traditional medicine.

Despite the strong influence of traditional Chinese medicine on Japanese medicine, little information of traditional Islamic medicine is available in Japan. Japanese books on medical plants do not include black cumin, even though it was introduced to Japan in the end of Edo Era, some 70 years ago. The application of Islamic traditional drugs to veterinary medicine has not been considered. The introduction of black cumin to Japanese veterinarian science may open a way to a new field of information of Islamic culture.

アラビアの学問が、中世ヨーロッパではサラセン文化とよばれ、ルネサンスで近代科学が結実する際にサラセン文化が活性剤、起爆剤の役割をはたしたことはよく知られているところであり、アルコールなどの化学名もサラセン文化によるものであるが、その割には、我国ではこのアラビア、アラブの医薬品について知らされていない。中国医薬すなわち漢方に比較するとはるかに情報が手薄といわねばならない。

その理由の一つは、サラセン帝国がイスラム帝国の別称であるように、アラビアの、アラブの医学といても、イスラム文化として包括的に近年の西洋の列強の植民地支配によってヨーロッパ式の教育に置きかえられてきたことにある。また現地では、それ以前のことも包括して、すべてイスラム教の教祖であるモハメッドの指示によるものであり、コーランのように「トラディション」に記されていると言う傾向があるので、必ずしもイスラム教に詳しくない我国の人々には情報が伝播しにくいということも一因であろうと思われる。

現在研究室にエジプトのザガジグ大学の教官たち6名(4家族)を外国人研究者および大学院生として受けいれている関係から、現在のエジプトの民間で使われているイスラム医薬品の一端を紹介することにしたい。

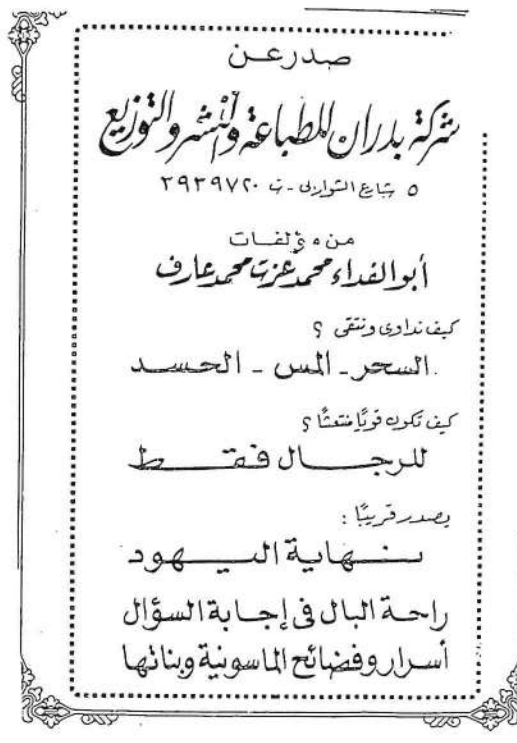

Fig. 1 は、アラビア語による説明書の一部である。書名(タイトル)、著者名、出版社名をのせた表紙(a)、まえがき(b)、につづいて目次には、(1)クロタネソウ、(2)蜂蜜、(3)にんにく、(4)たまねぎ、の薬用が列記されている。本稿にはこのうち、クロタネソウについて紹介する。

和名でクロタネソウと称しているものは、植物図鑑¹⁻³などによれば、クロタネソウ属キンポウゲ科の双子葉植物で高さ30cm位の一年草とある。学名は*Nigella damascena*英名はLove-in-a-mistと言ひ、5月～6月に青紫色または白色の花をつける。我国にも江戸末期に入り、利尿や腸カタルに効くとされている。

この近縁のニゲラ・サチウア(学名*Nigella Satiwa*, 英名black seed, black cumminまたはSmall fennel)の方が薬用専用でその種と、種からとれるオイルが広く民間薬として用いられている。イベリア半島から地中海沿岸をへて西シベリアまで、ヨーロッパ中部、南西アジアへも分布している。アラビア語ではBarkaと称し、日本には大

正のはじめに渡来している。かく片5枚が花卉状になっているが花卉自体は退化して密腺となっており、果実は球形で成熟すると先端が開裂して多数の黒い種子がでて来る。この種子は黒ゴマのようで(Fig. 2)、事実黒ゴマと混ぜてパンにいれて用いたりする。ゴマと同様ニゲラ・サチウアの種もしぼるとオイルがとれる(Fig. 3)。1kgの種から100ml位のオイルがとれる(Fig. 4)。このオイル数滴を茶さじ一杯の蜂蜜に混ぜて、これを経口投与する。あるいはオイルを皮膚にぬる。また種をすりつぶして軟膏状にして外用する。動物実験では有機溶媒にとかして蒸留して、これを静注もするが、民間療法では注射薬としては用いない。

効能は、漢方薬と同様、広範に及ぶが、Fig. 1に示すような小冊子には次のような病名が列挙してある。最後にエイズに効くとしているのが興味深い。



لارتفاع ضغط الدم :
كلما شربت مشروباً ساخناً فطليق بقطرات من دهن الحبة السوداء ، ويحبذا لو تدخن جسمك كله في حمام شمس بزيت الحبة السوداء ، ولو كل أسبوع مرة ، يكرم الله ستري كل صحة وعافية وأبشر ولا تيبأس أبداً فإله حنان كريم غفور رحيم .

للإذابة الكوليسترول في الدم :
يؤخذ قدر ملقعة من طحين الحبة السوداء ، وملقعة من عشب الألف ورقة (أخيليا) معروف لأهل الشام ، ويغينا في فتجان غسل نحل وعلى الرقيق يؤكل ، فإنه أعجوبة بدل شق الصدر والهلاك .

للإلتهابات الكلوية :
تصنع ليخة من طحين الحبة السوداء المعجونة في زيت الزيتون على الحبة التي تتكلم فيها الكلى مع سف ملقعة حبة سوداء يومياً على الريق لمدة أسبوع فذئ ، وينتهي الإلتهاب بعون الله وعافيته .

لتفتيت الحصوة وطردھا :
تؤخذ الحبة السوداء قدر فتجان ، وتطحن ثم تعجن في كوب غسل ، وتقوم ثلاث حبات ثوم ، تصاف لذلك ، ويؤخذ ثلث الكمية قبل الأكل يومياً ، وتكرر يومياً ويحبذا بعد كل مرة تؤكل لبونة بقرشها ، فإن ذلك يطهر ويعقم .

لعسر التبول :
يدمن بزيت الحبة السوداء فوق العانة قبل النوم ، مع شرب كوب حبة سوداء مغلى ومحلى بالعسل بعد ذلك يومياً قبل النوم .

لجلاء الوجه وجماله :
تعجن الحبة السوداء الناعمة في زيت الزيتون ، ويدمن الوجه من ذلك مع التعرض لأشعة الشمس قليلاً ويكون ذلك في أي وقت من النهار ، وفي أي يوم .

لسرعة التئام الكسر :
شورية عدس ويصل مع بيض مسلوقة وملقعة كبيرة من الحبة السوداء الناعمة تترج بهذه الشورية ، ولو يوم بعد يوم ، وتلك الأطراف المجاورة للكسر بعد الجبيرة بزيت الحبة السوداء ، وبعد فك الجبيرة يدك بزيت الحبة السوداء الدافئ يومياً .

للكدومات والرضوض :
تغلى حفنة من الحبة السوداء غلياً جيداً في إناء ماء ، ثم يعمل حمام للعضو المصاب (يفضل فيه) لمدة ربع ساعة أو أكثر مع تحريك العضو ذاتياً ، بعد ذلك يدمن بزيت الحبة السوداء ، ويدون ورباط يترك مع تحرى عدم التحميل أو إجهاد العضو وذلك قبل النوم يومياً .

لرؤعاتنيزيم :
يسخن زيت الحبة السوداء ، ويدك به مكان الروماتيزم تدليكاً قوياً وكأنك تدلك العظام لا الجلد، وتشربها بعد غليها جيداً محلاة بقليل من العسل قبل النوم ، واستمر على ذلك وفق بانك ستشفي بإذن الله وكرمه .

للسكر :
تؤخذ الحبة السوداء ، وتطحن قدر كوب ، ومن المرة الناعمة قدر ملقعة كبيرة ، ومن حب الرشاد نصف كوب ، ومن الرمان المطحون قدر كوب ، ومن جذر الكرنب المطحون بعد تجفيفه قدر كوب ، وملقعة حلتيت صغيرة يخلط كل ذلك وتؤخذ على الريق قدر ملقعة ، وذلك على لين زيادى ليسهل إزدارها .

Fig. 1

Table 1 ニゲラサチウアの適用症例

1. 脱毛	28. 脳脊髄炎
2. 頭痛	29. 胆石, 胆のう炎
3. 不眠症	30. 脾炎
4. 毛じらみ等	31. 風邪, 咳, 呼吸器病
5. 目まい	32. 心臓脈管系病
6. 円頭はげ	33. 胃腸炎
7. 皮膚の白斑点	34. 下痢
8. 分娩促進	35. 嘔吐
9. 歯病, 扁桃腺炎	36. 腸管膨満, 閉塞
10. 耳下腺炎	37. 胃酸過多
11. にきび	38. 結腸炎
12. 皮膚炎	39. 眼病
13. 膿瘍	40. アメーバ症
14. 白斑点	41. 寄生虫
15. 顔色改善	(pellavesia?)
16. 骨折部軟膏	42. 腸内寄生虫
(しっぶ)	43. 不妊症
17. 打撲傷	44. 前立腺
18. リューマチ	45. 肺炎
19. 糖尿病	(マイクロコッカス)
20. 過形成	46. 胃かいよう
21. 高血圧, 高コレス	47. 消化器ガン
テロール	48. 強精剤
22. 腎炎	49. 化骨不全, カルシ
23. 腎(尿)結石	ウム不足
24. 排尿困難	50. 食欲増進
25. 排尿制御困難	51. 嗜眠症
26. 腹水貯溜	52. 記憶増進
27. 肝炎(C型)	53. エイズ

(注)肥満症, 視力低下の効用はうたわれていない。

文献検索によっても *thymequinone* は、抗菌作用, 抗アレルギー作用, 抗腫瘍作用, 抗肝炎等々がうたわれている。最近ではC型肝炎の薬としても利用されているそうである。

ゴマが栽培できるようなところであれば, 栽培が可能なのであるが, エジプトの現地では, エチオピア, モロッコ, アルジェリアなどからも輸入しているようで, 種は1kgで1~5万円(500ポンド)位の価格であるという。10kgの種から1ℓのオイルがとれるので, オイルの方は結構な値段になる。ただ1回に数滴しか用いないので, 1回の費用は大したものではないと言う。純度(精製度)や, 黒ゴマなどの混ぜ物の有無によって等級がわかるようである。

「中国医学」の専門の学院のような「アラブ医学」の大学はエジプトには少なくとも存在しないようで, 専ら西洋医学の補助として, あるいは民間療

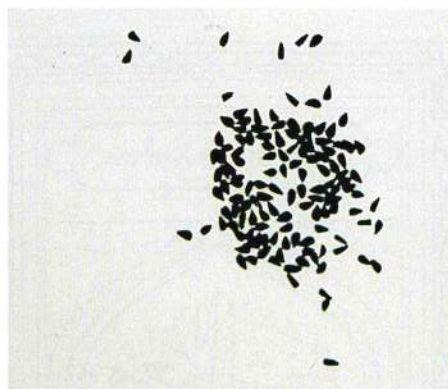

Fig.2



Fig.3

法として位置づけられている。クロタネソウは我が国の薬用植物の図鑑などにもなく, まして獣医薬にとりあげられたことはない。中医, 漢方医の応用では鍼灸までも動物の治療に用いられているのに比較してアラブの医学(イスラム医学)は等閑視されていると思われる。エジプト以外でも, イスラム文化圏では広く使われているようで, 例えばインドネシアではこの種子をJinten Hitanといい, 催乳剤, 刺激剤, 強壮剤に用いる他, 菓子の香料にも用いるという。この種よりやや色が淡く小型のGinten Hitan J amuあるいはJinten Irengという薬用専用種もあるそうである。インド料理のスパイスとしても用いられると記載されている。

1966~1998の約68篇の文献検索でみるかぎり, 研究面では, エジプトの他フランス, イギリス, イタリア, ポーランド, スウェーデン, イン

ドなどの研究所からの報告が目につき、薬理学、毒性学、生理学、腫瘍学などいずれも医用に限られているので、獣医用の適用例の報告は皆無であ

る。これを機会に研究の途がひらかれることを期待する。

文 献

- 1) 朝日百科世界の植物 6 : 132. 朝日新聞社 (1978)
- 2) 原色世界植物大図鑑. p 213. 北隆館 (1986)
- 3) 世界有用植物事典. p 725. 平凡社 (1989)
- 4) Agarwal, R., Kharya, M. D. and Shrivastava, R. 1979. Antimicrobial and anthelmintic activities of the essential oil of *Nigella sativa*, L. *Indian J. Exptl. Biol.* 1264-1265
- 5) Aquel, M. and Shaheen. R. 1996. Effects of the volatile oil of *Nigella sativa* seeds on the uterine smooth muscle of rat and guinea pig. *J. Ethnopharmacol.* 52 : 23-26
- 6) AL-Gharably. N. M., Badary, R., Nagi. M. N., Al-Shahanah, O. A., Al-Swaf, H.A., Al-Rikabi, A. C. and al-Bekari A. M. 1997. Protective effect of thymoquinone against carbon tetrachloride-induced hepatotoxicity in mice. *Res. Comm. Pharmacol. Toxicol.* 2 : 41-50
- 7) Chakravarty. N. 1993 Inhibition of histamine release from mast cells by nigellone. *Ann. Allergy* 70 : 237-242
- 8) Daba MH., and Abdel-Rahman. M. S. 1998 Hepatoprotective activity of thymoquinone in isolated rat hepatocytes. *Toxicol Lett.* 95 : 23-29
- 9) El-Dakhkhny. M., 1965. Studies on the Egyptian *Nigella Sativa* L. Part. IV. Some pharmacological properties of the seed's active principle in comparison to its dehydrocompound and its polymer. *Arzneim Forsch.* 15 : 1227-1229
- 10) El-Daly E. S. 1998. Protective effect of cysteine and Vitamin E. *Crocus sativus* and *Nigella sativa* extracts on cisplatin-induced toxicity in rats. *J. pharmacie et Belgique.* 53 : 87-93
- 11) El-Fataty, H. N. 1975. Isolation and structure assignment of an antimicrobial principle from the volatile oil of *Nigella sativa* L. seeds. *Pharmazie* 30 : 109-119
- 12) Hanafy. M. S. and Hatem. M. E. 1991 Studies on the antimicrobial activity of *Nigella sativa* seed (black cumin). *J. Ethnopharmacol.* 34 : 275-278
- 13) Haq, A., Abdullatif, M., Lobo. P. I., Khabar. K. S. A., Sheth. K. V. and Al-Sedairy. S. T. 1995 *Nigella sativa* : effect on human lymphocytes and polymorphonuclear leukocyte phagocytic activity. *Immunopharmacology* 30 : 147-155
- 14) Houghton, P. J., Zarka, R., Heras, B. D. L., and Hoult. J. R. S. 1995. Fixed oil of *Nigella Sativa* and derived thymoquinone inhibit eicosanoid generation in leukocytes and membrane lipid peroxidation. *Planta Med.* 61 : 33-36
- 15) Mahfouz, M., Abdel-Maguid, R., and El-Dakhkhny, M, 1965. The effect of "nigellone-therapy" on the histamine
- 16) Nair, S. C., Salomi, M. J., Panikkar, B and Panikkar K. R. 1991. Modulatory effects of *Crocus Sativus* and *Nigella sativa* extracts on cisplatin-induced toxicity in mice. *J. Ethnopharmacol.* 31 : 75-83
- 17) Salomi, N. J., Nair, S. C. and Panikkar, K. R. 1991 Inhibitory effects of *Nigella sativa* and saffran (*Crocus Sativus*) on chemical carcinogenesis in mice. *Nutrition and Cancer* 16 : 67-72
- 18) Salomi. N. J., Nair, S. C., Jayawardhanan, K. K., Varghese, C. D, and Panikkar. K. R. 1992. Antitumour principles from *Nigella sativa* seeds. *Cancer Letters* 63 : 41-46

- 19) Tahir, K. E. H., Ashour, M. M. S. and Al-Harbi, M. M 1993. The respiratory effects of the volatile oil of the black seed (*Nigella sativa*) in guinea-pigs : elucidation of the mechanism (s) of action. *Gen. Pharmac.* 24 : 1115-1122
- 20) Topozada, H. H., Mazloun H. A. and el-Dakhkhny. M, 1965. The antibacterial properties of the *Nigella sativa* L. seeds. Active principle with some clinical applications. *J. Egyptian Med. Assoc.* 48 : 187-202
- 21) Worthen. D. R., Ghosheh, O. A. and Crooks. P. A. 1998. The in vitro anti-tumor activity of some crude and purified components of blackseed, *Nigella sativa* L. *Anticancer Res.* 18 : 1527-1532
- 22) 伊沢一男 (1998) 薬草カラー大事典 p1~903. 主婦の友社 東京

山口における女体解剖事始めと獣医解剖学

白水完児*・牧田登之*

〔受付：1998年10月30日〕

THE FIRST ANATOMY OF A FEMALE HUMAN BODY IN JAPAN WAS IN YAMAGUCHI

Kanji SHIRAMIZU* and Takashi MAKITA*

*Animal Hospital and Departement of Veterinay Anatomy,
Ymaguchi University, 1677-1, Yoshida, Yamaguchi 753-8515, Japan.*

〔Received for publication : October 30, 1998〕

In Japan the conducting of human anatomy started in 1754. Toyo Yamawaki conducted the first human anatomy in Kyoto by using executed male bodies. In 1758 Koan Kuriyama, one of Yamawaki's students, conducted the second human anatomy at Hagi, in present Yamaguchi Prefecture. Kuriyama was 31 years old then. He recorded this anatomy in a book with some drawings. In 1759 Kuriyama dissected a female body in Hagi. This was the first anatomy of a woman in Japan. He reported it in detail to Yamawaki. However, the drawings he made at that time have not been identified. Only the colored paintings, which are kept at the Association of Medical Doctors in Hagi (Fig. 1, 2), are attributable to the record of Kuriyama.

In 1787, when Kuriyama was 60 years of age, he was given seven bodies of executed pirates. To dissect them he worked with several doctors including his grandson-in-law. Their record, which was published two years later (1789), included 6 anatomical drawings. (Figs. 3~8)

Kuriyama's grandson-in-law, who was also called Koan (but in different Chinese characters), conducted his second human anatomy in 1815. His anatomical record included 12 drawings. (Figs. 9~15)

In Yamaguchi human anatomy was, thus, authorized by its governors. Hagi was a center of human dissection in its early history. Masujiro Ohmura, a medical doctor from Suzenji, present Yamaguchi city and later a famous commander of the revolutionary army, conducted anatomy of female bodies in 1859 in Edo (today's Tokyo) and in 1867 at Hiiragi, in present Yamaguchi city.

Those anatomists often practiced anatomy of wild animals, such as large

* 山口大学農学部家畜病院
山口大学農学部獣医学科解剖学教室

monkeys, otters, and so forth. It is interesting to know and reevaluate the pioneering attempts of human anatomy in Yamaguchi and its underlying animal anatomy in Edo Period in Japan.

我が国における人体解剖は京都の医官・山脇東洋の宝暦四（1754）年を以て嚆矢とする。この記録は宝暦八年の師走に『藏志』として刊行され、今日に伝えられている。この解剖によって、いわゆる漢方医の言う解剖学・内景説が大幅の修正を加えられた事は周知の事実である。

この解剖書の附図には岩彩（日本画用顔料絵具）による手彩が施されたと伝えられるが事実下関市立長府図書館に収蔵された、植村精吾氏寄贈の書（わ683・61・6559・1と2）にある図には、美しい手彩が施されている。

同時代にドイツのJohann Adam Kulmusが1772年に刊行したAnatomische TabellenをライデンのGerardus Dichtenがオランダ語に訳したOntleedkundige Tafelen第2版（1741）を、前野良訳と杉田玄白が中心になって『解体新書』（1774）として刊行しており、この事情は『蘭学事始』（杉田玄白）（1815）¹³⁾に詳しい。『解体新書』は本文四冊と、別に序文・図譜からなる一冊が添えられている。さらに原書の図譜は銅版印刷であるが、邦書では小野田直式による木版刷りとなっている。『解体新書』は少なくとも二回は版を重ねて、その都度発行部数も少なくなかったため、現在でも初版あるいは重版の原書が国会図書館や各地の大学図書館に収蔵され、古書界でも入手可能な書であるので、山口大学図書館への収蔵を望んで、文部省に特別予算の申請を試みたが現時点では実現していない。

ところで山脇東洋による本邦初の解剖書は刑死体の腑分けであるが、その対象は図からも解る通り男性である。

我が国初の女性の人体解剖は宝暦九（1759）年に山口の萩で行なわれた事は余り知られていないが、田中助一著の『防長医学史』^{5,6,7)}に詳しく、それによれば解剖に付された女性は川上村の農夫の妻、十七歳の美濃であったとされる。この女性は本来磔の刑に処せられる所を、栗山孝庵らの願い出によって罪を減じられ、斬首されたものである。後述のようにその時に栗山孝庵が山脇東洋に送った報告によって、その際の記録と解剖図が作製さ

れたことは明らかであるが、現在その所在が明らかでなく、わずかに萩の医師会に残されている彩色画絵巻（Fig 1, 2）が栗山孝庵による女体解剖図ではないかと推定されているのみである。

以下に防長医学史（上巻）⁵⁾にみられる解剖史を若干なぞってみると、萩藩では侍には切腹や斬首を庶民には磔または斬首に処したが、たびたび現場（野山の獄、手洗川刑場、大屋刑場、萩唐樋町札場のうしろ新道の磔場など）において藩医師の有志の希望に応じて死体を解剖させていたとのことである。

先述の山脇東洋の「藏志」は男の刑死体の記録であったが、東洋は宝暦八年（1758）十二月の刊行に先だて、九臓図・臓志・祭文・医則などを長門国（須佐とかいわれている）に帰る門弟の品川道卓にことづけて、萩の栗山孝庵^{コツアン}に贈った。栗山孝庵は東洋の愛弟子であったが、彼自身も長崎で解剖図をみていたこともあり、この山脇東洋の寄書によって自分でも解剖したいと決心したという。

孝庵の第一回の解剖（全国的には東洋に次いで2回目）は宝暦8年（1758）3月26日、手洗川刑場で斬首された吉右衛門という男囚を同僚の熊野玄宿等数人と行ったものである。（因みにその2ヶ月後の5月26日に、京都の伊良子光顯という医家が伏見の平戸島で行ったのが全国で三番目である）。その時の藩主は毛利重就^{シゲユキ}で国家老は益田広通であった。

孝庵はこの解剖の結果を山脇東洋に報告すると共に、一卷の図誌をつくっておいた。（Fig 3-12）

東洋は十月に孝庵に返事をすると共に、その月に再び男囚の解剖を行っている。これが我国では4番目の人体解剖である。

翌年（宝暦9年、1759）6月21日になって、上記のように大谷刑場で孝庵は2回目の解剖を行い、これが我国で最初の女体解剖であった。彼はその所見をまた詳しく東洋に報告している。

先述のようにその際に作製された解剖図の所在は不明で、萩市医師会に保存されている「平賀オビイの解剖図」（Fig 1, 2）がそれではないかと推

定される。これはもと萩藩医であった熊野家に秘蔵されていたものを、毛利敬親の侍医であった滝戸祐庵の二男三上龍蔵氏が寄附されたものといわれる。この図は、縦九寸横九尺八寸の彩色図で、眉毛をそった（既婚者）の右より下半身はコモをかぶせ、右乳房を下から切開し上に反転した図、肺・心・胃腸を示した図、肝と胆のうの図、脾の図、胃と臍の図、腸の図、喉頭と気管の図、肺全形図、心臓の図、子宮・切開した膈・陰唇の図、卵巣の図、卵管の図、腎・小腎（副腎）・子宮・卵巣・膈・陰部・腹部の大血管の図、子宮の図、などがある。ただしこれが栗山孝庵の解剖図であるという保証はない。

前記の第二回解剖より28年たって、天明7年（1787）11月28日に大屋刑場で斬首された備中丈助他7名の海賊を孝庵は払い下げをうけ、養孫の幸庵等数人の藩医に解剖をさせた。執刀者は長崎の医師の上川昌琢であった。この2年後に記録一巻を完成しているが、解剖図は剝腹図、九臓前面図、九臓背面図、肺心図、その他の6図が含まれている。（Fig 3～8）この15年前に「解体新書」が刊行されているので、その影響をうけている。

養孫幸庵は更に28年たった（1815）文化12年12月23日に、手洗川刑場で斬首された弥助という男囚の解剖を行い（執刀者は尾周策）、ここで幸庵はまた一冊の図誌を作った。解剖図は江戸小石川の澄足水式磨が描き、所見は大崎良伯が記したもので、剝胸腹図、（Fig 12）九臓前面図、（Fig 11）九臓背面図、（Fig 9）心全形前面、脾全形背面、肝全形前面、胃全形前面、腸、膀胱全形、剖陰莖

辜丸、脊骨全図、腰骨及び大腿骨下腿骨等の12図がある。

これらの図誌は、栗山家から、萩出身の実業家である井上清介氏にわたり、次いで大阪の高村庄太郎氏にゆずられたといわれている。

更に防長医学史をたどってみると、この後も何度か刑死者の解剖を毛利藩は許可しているようであり、また大村益次郎が慶応3年（1867）の秋に現山口市郊外にある柵刑場で小郡の継子殺しをした女性の解剖をしたことがある。大村益次郎は大阪の緒方の塾や伊予の宇和島に医師として在任中は、たびたび動物の解剖をしていたし、山口での解剖より前にも、安政6年（1859）10月に、江戸の小塚原刑場で女性の解剖を行って、評判の腕前であったといわれる。

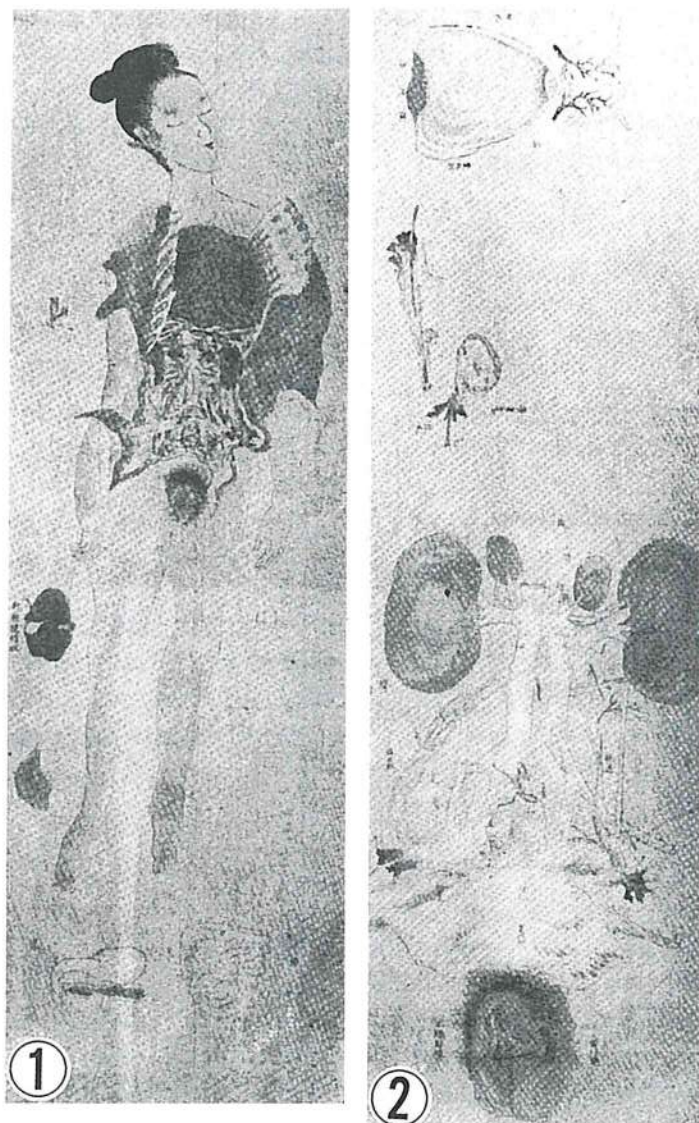
獣医解剖学の立場からみると、興味深い点は大村益次郎をはじめ、初期の人体解剖を行った医家は、動物の解剖によって、予備知識を得ようとしたことである。山脇東洋の孝庵にあてた手紙の中には、人体の構造に近いのはカワウソであると記している。当時はカワウソが容易にとれたということであろうが、なぜカワウソかはわからない。狒々とかいてあるともいうが、山口で当時ヒヒが野生でいたとは思えないので単なる大きい猿（ニホンザル）のことであろう。いずれにせよ、筆者たちは先に本誌にニホンザル³⁾やヒヒ⁴⁾の解剖記録を公表したことがあるので、山口における人体解剖の歴史の下敷に動物の解剖があることが示唆されていることに深い関心をもっている。

引用文献

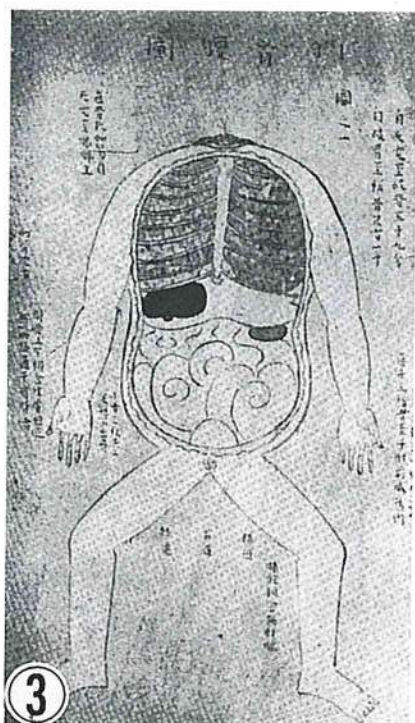
- 1) 浜久雄訳：「杉田玄白原著・蘭学事始」1980年、教育社。
- 2) 片桐一男：「蘭学事始とその時代」1997年日本放送出版協会。
- 3) Makita T, Shirogane M, and Kiwaki S. : (1982) An anatomical record of the Japanese monkey (macaca fuscata). I. Muscle of the trunk. Yamaguchi J. Vet. Med. 9: 27~36.
- 4) Takashi Makita, Miho Ohoue, Takao Ohomoto, Tetsuya Ishida, Reiko Kodaka, Masafumi Niina, Tadatoshi Taniguchi, Atsushi Inoue, Eri Kanaya, Satoshi Kagabu and Koichi Manba : Splanchnology, body and organ weights, and the length of intestine of 5 troops of baboon Yamaguchi J. Vet. Med., No. 16: 71~86. 1989.
- 5) 田中助一：「防長医学史」昭和26年。防長医学史刊行後援会刊。
- 6) 田中助一：萩に於ける我国最初の女屍体解剖。日本医史学雑誌1319号。昭和18年。
- 7) 田中助一：長州藩における死刑と解剖。防長医界1157号。昭和22年。

謝 辞

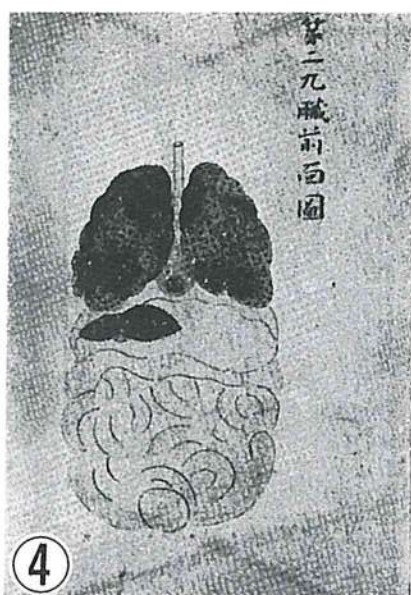
本稿をとりまとめるにあたり前山口県立図書館課長木下明紀氏から貴重な御教示をいただきました。有難うございました。



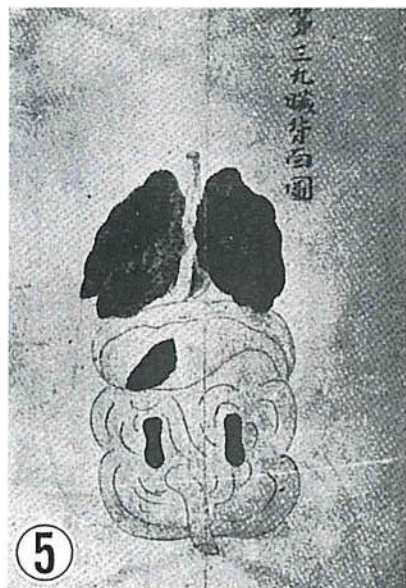
平賀オビイの解剖図



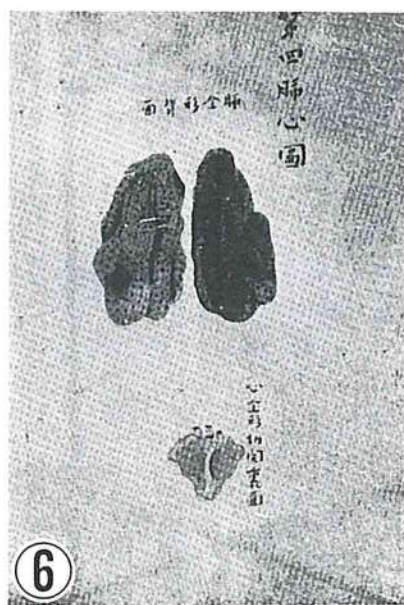(1) 剝胸腹圖



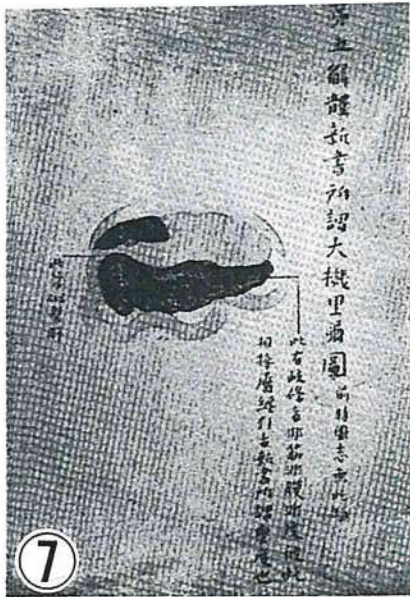(2) 九臟前面圖



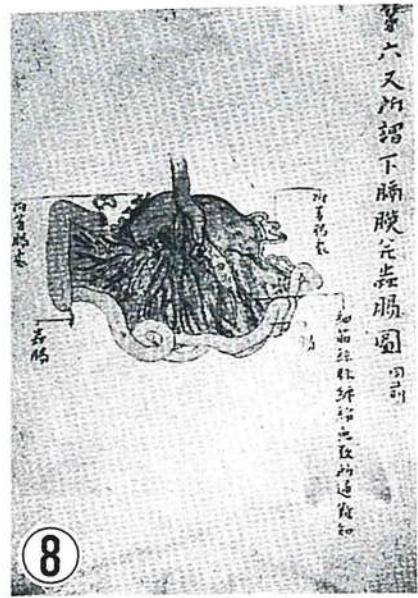(3) 九臟背面圖



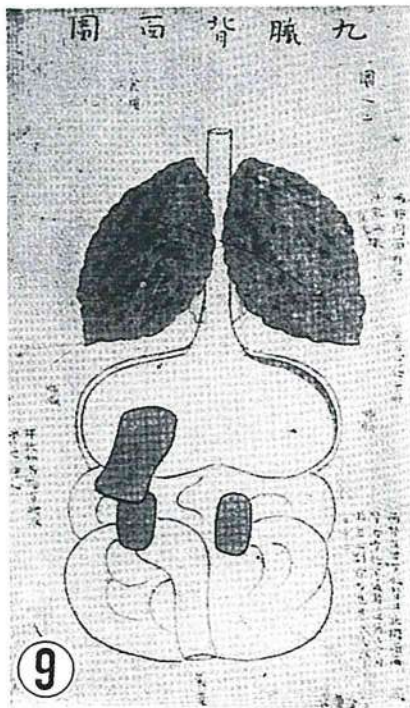
(4) 肺心圖



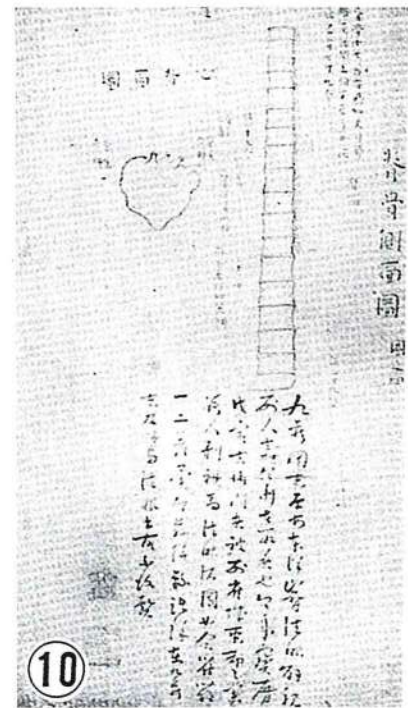
(5) 大機里爾圖



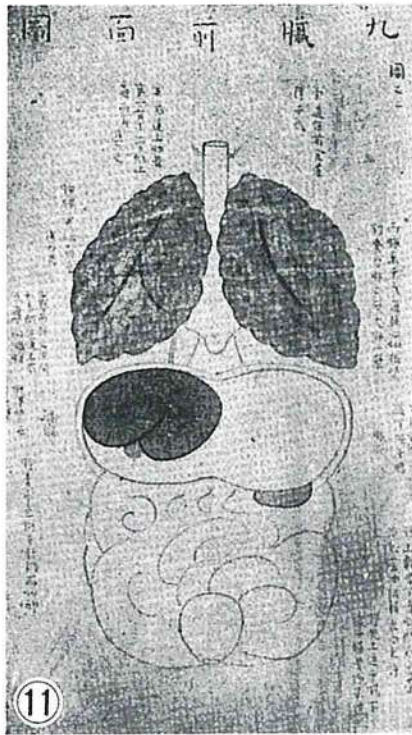
(6) 下膈膜並蟲腸圖



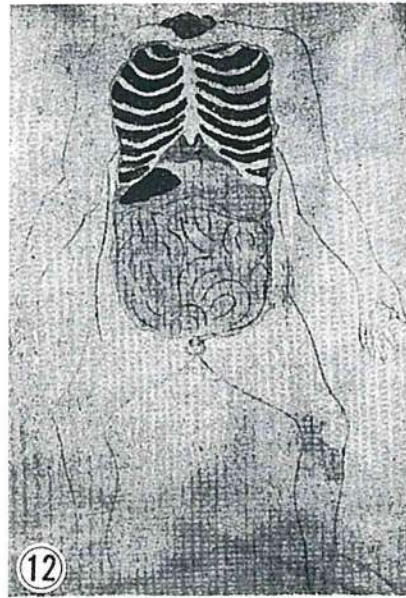
(3) 九臟背面圖



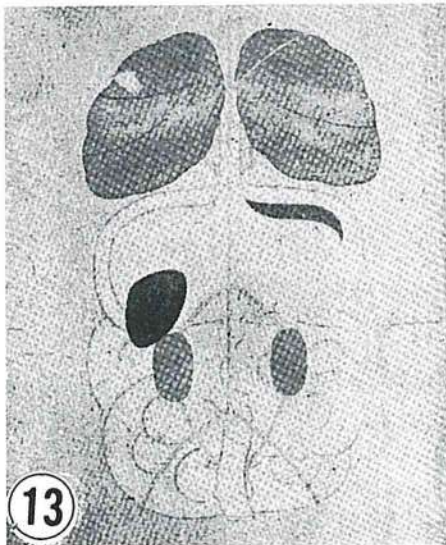
(4) 脊骨側面圖·心背面圖
栗山孝庵筆跋



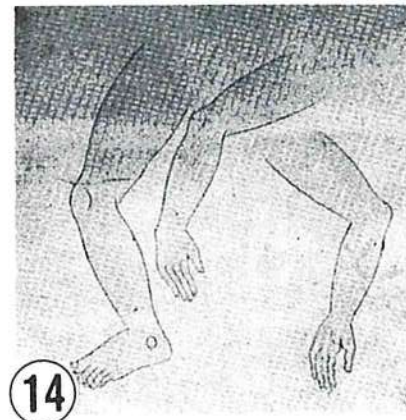
(2) 九臟前面圖




(1) 剝胸腹圖



(1) 九臟背面圖



(2) 上・下肢神經圖



(3) 脊椎側面・脾・肝・乳房・
子宮・膀胱図

山口獣医学雑誌 投稿規定

1. 山口獣医学雑誌（以下、雑誌という）に関する原稿の取り扱い、この規定に拠る。
2. 原稿は2部〔正本1部、コピー1部（ゼロックス、リコピー等々）〕を学会事務局あて送付する。
3. 原稿は、編集委員において審査し、原則として、受付順に登載する。
4. 審査の結果、採用と認められた原稿は、雑誌の印刷発刊後においても、原則として著者へ返却しない。
5. 審査の結果、不採用と認められた原稿は、原則として、受付3か月以内に返却する。但しこの場合、不採用の理由を明らかにする義務を負わない。
6. 原稿は、原則として、刷り上がり6ページ（1ページ約2,000字）以内とし、当学会所定の原稿用紙（22字×44行）に記述する。原稿用紙は、申し出があれば、無償で分与する。
なお、制限紙数には、論文表題、著者名、所属機関名、図表、文献、写真など一切を含む。抄録は和文・欧文のいずれにおいても、制限紙数に含まれる。制限紙数を超過した分およびカラー写真については、原則として、著者実費負担とする。
7. 和文原稿は、現代かなづかい、平仮名、横書き、楷書で記述し、欧文抄録は刷り上がり1ページ以内とする。欧文（英文または独文）原稿は、厚手のタイプライター用紙にダブルスペースでタイプライティングするとともに、別に簡潔に要約した日本文抄録（刷り上がり1ページ以内）を添付する。
8. 図表並びに写真は、まとめて原稿の最後につけ、論文中に、それらを置く位置を明確に指定する。写真は原則として「手札判」以上の大きさとし、番号をつける場合は直接写真に記入せず台紙に位置と番号を記入する。必要に応じて、天地左右を指定する。
9. カラー写真をトリミングする場合はコピー（ゼロックス等々、白黒で可）について記入指定する。
10. 凸版の原図（図版、体温表など）は、必ず、墨汁、黒インキなどで青色方眼紙または白紙に明記する。凸版原図および写真の送付にあたっては、折・汚損に留意し、台紙に仮付し、その表面を硫酸紙、セロファン紙などで覆う。
11. 引用文献は、直接、本文に引用したものに限り、著者名、論文表題、掲載誌、巻（号）、始頁～終頁、西暦年を明記し、原則としてアルファベット順に配列し、番号をつけ、下記の様式で記載する。特に句読点に注意し、イタリック字体は赤線のアンダーラインで指定する。

例 雑誌

和文： 5) 松本正弘・中村一夫：人および動物血液中の日本脳炎ウイルス中和抗体の分布と推移について。熱帯医学, 15(6): 272～285. 1975.

英文： 18) Lawrence J. E. and Clark, D. H.: The Lysis of Leptospire by Antiserum. Amer. J. of Trop. Med. Hyg., 24(2): 250～260. 1975.

単行本

和文： 7) 山村雄一・石坂公成：免疫化学概論，2版：15～18。朝倉書店，東京。1973.

英文： 15) Smith, H. A., Jones, T. C. and Hunt, R. D.: Veterinary Pathology. 4th ed. Lea & Febiger Pub., Philadelphia. U.S.A. 1972.

12. 外国人名、地名などは、原語のまま記述し、数字は算用数字、度量衡はメートル法に拠る。
13. 印刷の校正は編集委員が行う。但し、初校は著者が行うものとし、この場合、原則として、内容の訂正は認めない。
14. 別刷は、100部まで無償で贈呈する。それ以上の部数については、著者実費負担とする。必要部数については、初校（著者校正）のとき、原稿の右上端に朱書すること。

山口県獣医師会学会規則

- 第1条 学会は、山口県獣医師会定款第2条及び第3条の目的を達するため、学術研究業績発表事業を行い、山口県獣医学会と称する。
- 第2条 学会長は山口県獣医師会長とする。
- 第3条 会の公正円滑な運営を図るために学会運営委員会を設置する。
- 第4条 運営委員は16名以内とし、理事会に諮り会長これを委嘱し、任期は2か年とする。
- 第5条 学会は年1回以上開催する。
- 第6条 学会は機関誌「山口獣医学雑誌」を年1回以上発刊し、会員及び関係機関に配布、寄贈及び交換を行うものとする。
- 第7条 機関誌の編集は、別に定める「山口獣医学雑誌編集内規」による。
- 第8条 規則に定めない事項は運営委員会においてこれを決定する。
- 第9条 規則の改廃については理事会の議決を要する。

付 則

この規則は昭和54年（1979年）10月13日から実施する。

山口獣医学雑誌編集内規

- 第1条 雑誌は、原則として毎年8月に定期刊行する。
- 第2条 編集は獣医学、医学、生物学、公衆衛生学及び関連領域の総説、原著、短報、資料等で、会員の寄稿原稿及び学会の依頼原稿について行う。
- 第3条 学会長は、編集委員若干名を委嘱し、委員会を設置する。
- 第4条 学会長は、学会事務局に、発刊、配布、寄贈、交換、広告取得等の事務を担当させる。
- 第5条 委員の任期は2年とする。ただし再任を妨げない。
- 第6条 編集委員会
- (1) 委員会は、会長が必要に応じて招集する。
 - (2) 委員長は、委員の互選による。
 - (3) 委員会は、寄稿原稿の採否について審査する。
 - (4) 委員会は、発行部数を決定する。
- 第7条 内規に定めない事項は、編集委員会において決定する。
- 第8条 内規の改廃については、編集委員会及び学会運営委員会において決定する。

付 則

この内規は、昭和54年（1979年）10月13日から実施する。

山口県獣医師会関係事業および刊行物

事業概要

獣医学術の発達普及と獣医業務の公正円滑な発展を図り、地域社会の畜産と公衆衛生の発達に寄与するとともに、獣医業技術倫理に基づく獣医師の学識、技術、教養、品性、等々の向上を図るための諸種の事業を行う。

学会・講習会・研修会

山口県獣医学会

1962年第1回開催、毎年1回開催、1998年現在第37回学会を終了。

榎村 浩博士記念賞

1967年、榎村博士から寄贈された芳志を基金として設定された。この記念賞は、山口県獣医学会における優秀研究発表者へ授与される。

講習会・研修会

臨床（大動物、小動物、鶏病）、公衆衛生等々の講習、研修会を県獣医師会、中国地区連合獣医師会、日本獣医師会、山口県、農林水産省、厚生省、等々の単独開催、共催、後援によって年5～6回実施。

刊行物

山口県獣医師会会報

1961年6月創刊、毎月1回発行、現在（1998年12月）第450号を発刊。会報、公文、広報、雑報、随筆、消息、等々を登載、県内会員および全国都道府県獣医師会へ配布。

山口獣医学雑誌 The Yamaguchi Journal of Veterinary Medicine

1974年1月創刊、毎年1回発行、現在（1998年12月）第25号を発刊。邦文、英文、独文の総説、原著、等々、論文を登載。山口県獣医学会の機関誌として内外の学術誌と交換。

ACKNOWLEDGEMENT

The Yamaguchi Prefectural Association of Veterinary Medicine appreciates the services of Mr. & Mrs. Masaharu Ano for proofreading the manuscripts in English.

謝辞

山口獣医学雑誌に登載される英文論文は、阿野政晴並びに阿野メリアン両先生御夫妻の御校閲を賜りました。山口県獣医学会として深甚な謝意を呈上申し上げます。

山口獣医学雑誌

The Yamaguchi Journal
of Veterinary Medicine

1998年12月25日印刷

第25号 1998年

No. 25 1998

1998年12月30日発行

山口県獣医学会

学会事務局

山口県獣医師会館内

山口県吉敷郡小郡町下郷東蔵敷3-1080-3

郵便番号 754-0002 電話 小郡 (0839) 72-1174番

FAX (0839) 72-1554番

印刷所

コロニー印刷

山口県防府市台道長沢 522番地

電話 防府 (0835) 32-0069番

(毎年1回発行)

THE YAMAGUCHI JOURNAL OF VETERINARY MEDICINE

No. 25 DECEMBER 1998

CONTENTS

REVIEW

Cat Scratch Disease.

Yasuji KATSUBE and Soichi MARUYAMA 1 ~ 24

ORIGINAL ARTICLES

Regional Anatomy of Swine. VII. Muscles of Forefoot of Paraguayan Mule Pigs.

Tadaaki AMINO, Tadatoshi TANIGUCHI, Kenji ENDO, Oka-Obara, H.A. and
Takashi MAKITA 25~40

Anatomical Records of the Splancheology of Capybara.

Takashi MAKITA, Masakazu KAKUNI, Takao SHINTAKU, Takeshi IMADA, Yasuo
KISO, Akira KUMAKURA, Neide Mariko TANAKA, Marucilio FELIX, Rogerio
Marchado COELHO and Hidenori ENDO 41~52

MATERIALS

Introduction to a Traditional Islamic Family Drug, the Seed and Oil of Black

Cumin (Black Seed, Small fennel) or *Nigella Sativa*.

Soliman S. I., Masakazu KAKUNI, Yasuo KISO and Takashi MAKITA ... 53~58

The First Anatomy of a Female Human Body in Japan was in Yamaguchi.

Kanji SHIRAMIZU and Takashi MAKITA 59~66

ADDENDA

Rules of Contribution to the Official Journal. 67

Rule of the Association. 68

Bylaw for the Arrangement of the Official Journal. 68

Outline of the Enterprises and the Publications (*colophon page*)